



# Revista Agrária Acadêmica

[Agrarian Academic Journal](#)

Volume 3 – Número 4 – Jul/Ago (2020)



doi: 10.32406/v3n42020/112-118/agrariacad

**Prevalência de oxiuríase em equinos do Centro Hípico do 3º Regimento de Cavalaria de Guarda do Exército Brasileiro\***. Prevalence of oxyuriasis in horses of the Hypical Center of the 3<sup>o</sup> Guardian Cavalry Regiment of the Brazilian Army\*.

Sybele Lima Mello<sup>1</sup>, [Sandra Márcia Tietz Marques](#)<sup>ID</sup><sup>2\*\*</sup>, Carolina Rigotto Murari<sup>3</sup>, [Mary Jane Tweedie Mattos](#)<sup>ID</sup><sup>4</sup>

<sup>1</sup>- Veterinária Autônoma, Faculdade de Medicina Veterinária, Universidade Federal do Rio Grande do Sul/UFRGS, Porto Alegre, RS, Brasil, e-mail: [sybele\\_LM@hotmail.com](mailto:sybele_LM@hotmail.com)

<sup>2\*</sup>- Dra. Laboratório de Helmintologia, Departamento de Patologia Clínica Veterinária, Favet/UFRGS, Av. Bento Gonçalves 9090, Porto Alegre, RS, Brasil, e-mail: [santietz@gmail.com](mailto:santietz@gmail.com)

<sup>3</sup>- Graduanda em Medicina Veterinária, Faculdade de Medicina Veterinária, Universidade Federal do Rio Grande do Sul, Porto Alegre, RS, Brasil

<sup>4</sup>- Prof. Dra. Faculdade de Medicina Veterinária/UFRGS, e-mail: [mary.gomes@ufrgs.br](mailto:mary.gomes@ufrgs.br)

\* Parte do Trabalho de Conclusão de Curso da primeira autora

\*\* Autor para correspondência

## Resumo

O objetivo deste trabalho foi avaliar a taxa de prevalência de *Oxyuris equi* e sinais clínicos concomitantes em cavalos do Centro Hípico do 3º Regimento de Cavalaria de Guarda do Exército Brasileiro, em Porto Alegre, Rio Grande do Sul. Entre agosto e outubro de 2017 foram avaliados 93 cavalos de esporte, de diferentes raças, alojados em baias individuais e regimes de exercícios de diversas intensidades. As variáveis avaliadas foram: condição da pelagem geral e da cola, da região perianal e impressão com fita gomada da região perianal através do método de Graham. A taxa de prevalência foi de 25,81% (24/93) e se relacionou com sinais clínicos de pelagem opaca e cola alopecica em 10,75% (10/93) e com a presença de massa de ovos na região perianal de 2,15% (2/93). A realização de exames parasitológicos regulares e avaliações periódicas posteriores ao tratamento podem auxiliar na melhor escolha de vermífugo.

**Palavras-chave:** Cavalos. Método de Graham. *Oxyuris equi*. Região perianal.

## Abstract

The objective of this study was to determine the prevalence tax of *Oxyuris equi* and concomitant clinical signs in horses of the Equestrian Center of the Third Regiment of Guard Cavalry in Porto Alegre, Rio Grande do Sul. Between August and October of 2017, 93 sport horses were evaluated, of variable races, with individual stalls and exercise regimen with various intensities. The evaluated variables were: general condition of the fur coat and tail, of the perianal region and imprint of the perianal region with adhesive tape throughout Graham's method. The prevalence tax was 25,81% (24/93) and it related to clinical signs of opaque fur coat and tail hair loss in 10,75% (10/93) and with the presence of egg masses of in 2,15% (2/93).

**Keywords:** Horses. Graham's method. *Oxyuris equi*. Perianal region.

## Introdução

*Oxyuris equi* é um parasito da classe *Nematoda*, ordem *Ascaridea* e superfamília *Oxyuridae* que se aloja no trato gastrointestinal de equídeos. A parasitose é cosmopolita, ocorrendo com maior prevalência em países de clima tropical, especialmente naqueles com maior pluviosidade, com taxas variando de 2,1% (PEREIRA; VIANNA, 2006) a 90% (SHEFERAW; ALEMU, 2015). Os parasitos se encontram no ceco, reto, cólon menor e, em sua maioria, no cólon maior dorsal direito dos animais. Os adultos são branco-acinzentados e opacos; as fêmeas são grandes e medem entre 10 cm a 15 cm de comprimento e as fêmeas apresentam cauda longa e afilada, morfologia característica desta espécie. Uma característica marcante da superfamília *Oxyuridae*, é que na maioria das espécies as fêmeas depositam os seus ovos fora do hospedeiro, se movimentando desde o cólon até o reto dos animais para realizar a postura. Este ato acontece mais comumente à noite (ANDERSON, 2000; REINEMEYER et al., 2014). Após a postura, a fêmea geralmente morre e são encontradas no ânus dos animais junto com a massa de ovos. São depositados entre 6000 – 8000 ovos juntamente com uma substância proteinácea produzida no útero, cuja função é aderir os ovos do parasito às superfícies nas quais os cavalos se esfregam. O período pré-patente do parasito é de cinco meses (REINEMEYER et al., 2014).

A parasitose é clinicamente observada por emagrecimento, linfocitose, pelagem arrepiada e opaca e, principalmente, prurido intenso na região perianal. Os animais se tornam inquietos e estressados pela coceira e podem deixar de se alimentar corretamente (REINEMEYER et al., 2014). Casos graves podem conduzir a nervosismo e anorexia. O ato do animal se coçar leva à formação da característica “cauda de rato”, região com escassa ou nenhuma pelagem (SELLON; LONG, 2007). Os cavalos com infecções crônicas apresentam mau estado geral com diminuição da performance. O tipo de alimentação histofágica do parasito pode conduzir a severas ulcerações da mucosa (QUADROS et al., 2014). O diagnóstico da parasitose pelo teste de Graham é padrão ouro para a oxiúriase e o diagnóstico clínico é meramente presuntivo (REINEMEYER et al., 2014).

Dentro deste contexto, o objetivo deste trabalho foi de estimar a prevalência de equinos infectados por *Oxyuris equi* no Centro Hípico do 3º Regimento de Cavalaria de Guarda e determinar os sinais clínicos compatíveis com a oxiúriase.

## Material e métodos

O protocolo experimental do presente trabalho foi previamente aprovado pela Comissão de Ética no Uso de Animais (CEUA) conforme processo nº 20487/11 da UFRGS, bem como a liberação pelo comandante do 3º Regimento de Cavalaria de Guarda do Exército Brasileiro. Para tanto, mantiveram-se a rotina de tratamento e o respeito praticados pelo Exército no que se refere a esses animais.

A pesquisa foi desenvolvida com cavalos do Centro Hípico do 3º Regimento de Cavalaria de Guarda (3º RCG) do Exército Brasileiro, localizado na cidade de Porto Alegre – RS. Foram avaliados 93 animais que participam de competições e atividades cívico-militar, machos e fêmeas com idades entre três e 25 anos de idade, das raças Brasileiro de Hipismo, Lusitano, Puro Sangue Inglês, Mestiços, Sela Belga e outros. Estão alojados em baias individuais de alvenaria e no piso é acrescentada cama de serragem. A dieta é padronizada pela equipe veterinária militar e ajustada

individualmente de acordo com a intensidade de exercício. As baias têm cochos com água potável *ad libitum*, trocada três vezes ao dia. As atividades físicas desportivas variam de intensidade, dependente da modalidade competitiva, segundo um calendário previamente estabelecido. As modalidades esportivas são: salto de obstáculos, adestramento (*dressage*) e concurso completo de equitação. Os animais são mantidos sob protocolo sanitário determinado pela Seção Veterinária Militar do Regimento Osório, que consiste em tratamento anti-helmíntico trimestral iniciando em março, com rodízio de princípios-ativos.

A inspeção visual foi anterior às coletas com a fita gomada. Os animais, se calmos, eram examinados dentro da baia para avaliação de pelagem, quanto ao brilho e a integridade, e condição da cola quanto à alopecia. Os cavalos mais agitados eram retirados do estábulo para a realização desta etapa. Após, era feita a avaliação da região perianal quanto a presença de massas de ovos de *O. equi*, procedido pela coleta de amostras em fita.

As amostras foram coletadas utilizando o método de Graham (1941), padrão ouro para diagnóstico da oxiuríase, entre os meses de agosto e outubro de 2017. Foram coletadas amostras em duplicata de cada animal, totalizando 186 lâminas com fita adesiva. As coletas foram realizadas no período matutino, sempre das 7:00 às 8:30 horas. As lâminas de vidro e as fitas nelas fixadas medem, respectivamente, 26 mm x 76 mm e 1 cm. As amostras foram encaminhadas ao Laboratório de Helmintologia da Faculdade de Veterinária da Universidade Federal do Rio Grande do Sul (Helminlab/FAVET/UFRGS) e analisadas em microscópio óptico, com objetivas de 10X e 20X, cujas características morfológicas dos ovos são: bioperculados, 40 x 90µm, com uma parede lisa e espessa e achatados em uma das suas extremidades, coloração variando de marrom a amarelo, podendo ser visualizados ovos larvados (HENDRIX; ROBINSON, 2014).

## Resultados e discussão

Da totalidade de 93 cavalos militares examinados, 10 (10,75%) animais apresentaram alopecia (Figura 1 A) e ovos de *O. equi* na lâmina. Dois cavalos (2,15%) demonstraram massa gelatinosa de ovos na região perianal (Figura 1 B). Para o método de Graham, a prevalência de ovos de *O. equi* foi de 25,81% (Figura 1 C).

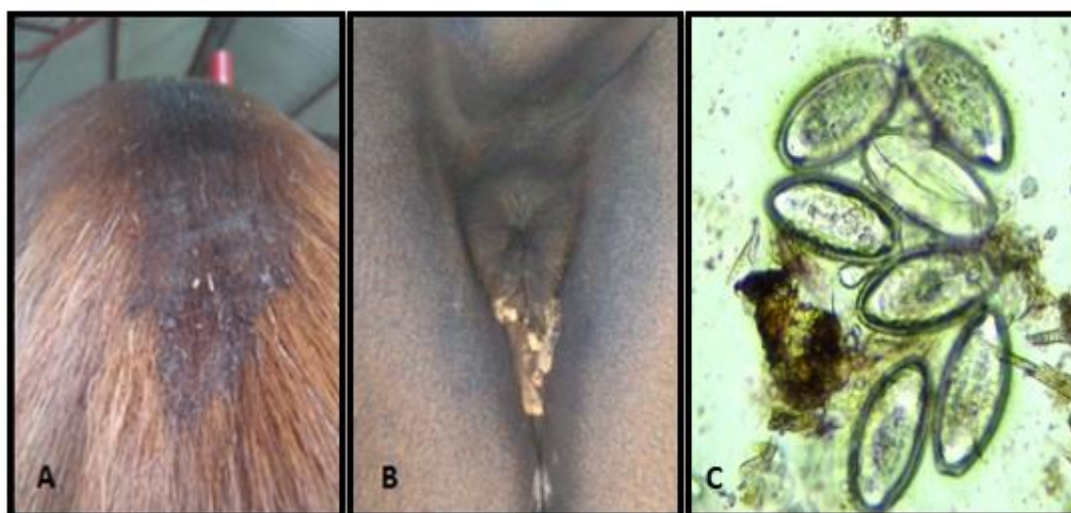


Figura 1 - A. Alopecia de cauda; B. Massa de ovos com substância gelatinosa; C. Ovos de *Oxyuris equi* (X20). Fonte: Os autores

A prevalência de ovos de *O. equi* nos cavalos atletas do Centro Hípico do 3º Regimento de Cavalaria de Guarda é média, notadamente porque a amostragem desta investigação representa um quarto dos animais. Quadros et al. (2014) encontraram na serra catarinense, também na região sul, taxa de 11,28% com o mesmo método de diagnóstico. Teixeira et al. (2014), por sua vez, observaram uma prevalência de 64% para *Oxyuris equi* em cavalos de experimento na cidade de Formiga, Minas Gerais. Este resultado, entretanto, se deu através de necropsia dos animais estudados. Martins et al. (2001) também utilizaram como método de diagnóstico parasitológico a coleta de nematódeos diretamente do trato gastrointestinal de equinos, cujos animais, diferentemente dos outros estudos, foram oriundos de apreensão em logradouros públicos e rodovias federais. Neste caso, a prevalência encontrada foi de 53,3% para *O. equi*. Piccoli et al. (2015) compararam a ocorrência de helmintos entre cavalos de trabalho, utilizados em carroças de coleta de resíduos recicláveis, e de lazer em Porto Alegre (RS). A técnica utilizada foi Willis-Mollay e não foram encontrados ovos de *O. equi* nesta pesquisa. Morais et al. (2017) também não encontraram *O. equi* em equídeos de Pernambuco, entretanto, diferentemente do estudo anteriormente citado, as análises foram realizadas com o método coproparasitológico qualitativo.

Os estudos sobre prevalência de *Oxyuris equi* são escassos e em sua maioria a espécie não é o foco do estudo. Lem et al. (2012) observaram uma prevalência de 16,94% em cavalos de Camarões, no continente africano. O diagnóstico foi realizado utilizando a técnica de flutuação fecal. O método não é o principal para a pesquisa de *Oxyuris equi*, apesar da detecção dos ovos do parasito ser passível através deste. Há poucos estudos utilizando-se do teste de Graham (1941) para o diagnóstico de oxiúriase, isto provavelmente deve-se ao fato de que os parasitos da superfamília *Oxyuridae* são os únicos cujos ovos podem ser detectados através deste método. Entretanto, o exame é bastante utilizado para diagnóstico de infecção por *Enterobius vermicularis* em crianças (PIPERAKI et al., 2011; CHEN et al., 2017). As técnicas que têm uma amplitude de detecção maior, como as usadas na rotina laboratorial em animais domésticos, facilitam a varredura para a procura de parasitos no plantel, porém podem apresentar falsos negativos, diferentemente do método de Graham que é fidedigno para estimar a prevalência da oxiúriase em populações equinas.

A sintomatologia a que se refere a oxiúriase diz respeito principalmente a “cola de rato” (alopecia de cauda). Neste estudo, nem todos os cavalos com a parasitose apresentaram este sinal clínico (10,75%). Todos os equinos em que foi observado, porém, se encontravam parasitados por *O. equi*. Outras patologias podem ter como consequência o aparecimento da alopecia de cauda, porém na maioria dos casos este se deve à infecção por helmintos desta espécie. O prurido que ocasiona a cola de rato é causado pela substância pegajosa produzida pelas fêmeas do *O. equi* à oviposição. A substância é similar à albumina de ovos de aves, é pegajosa e seca quando exposta ao ambiente. É incerto se a causa direta seria a irritação da pele pela dessecação da massa de ovos, ou um outro mecanismo envolvendo substâncias irritantes à pele ou ainda uma resposta imunológica produzida pelo animal (HENDRIX; ROBINSON, 2014).

Os demais sinais clínicos se devem à aderência das L4 à mucosa intestinal. Os seus hábitos de alimentação causam erosões e, em caso de alta quantidade de parasitos, as lesões podem ser maiores e ativarem uma resposta inflamatória pelo hospedeiro. Infecções graves também podem causar quadros de cólica pela inflamação de ceco ou cólon (TAYLOR et al., 2015). Formas adultas não têm relação com a patogenia, além do prurido causado pela substância produzida pela fêmea ao realizar a postura, pois a estrutura da cavidade bucal desta fase do parasito é menos desenvolvida que a das larvas. É difícil e raro encontrar a fase do parasito responsável pela doença à necropsia.

Há evidências de que as L4 se desprendem da mucosa logo após a morte de seu hospedeiro de acordo com El Sheikha e Khan (2011).

A infecção por *Oxyuris equi* é relatada como mais comum em animais recém-nascidos, lactantes e jovens adultos. Upjohn et al. (2010) demonstram correlação entre o avanço de idade dos cavalos com o decréscimo da ocorrência de oxiuríase. Equinos de trabalho parecem ter uma maior prevalência da doença quando comparado aos atletas, a hipótese seria de que esses animais passam por maior estresse durante sua atividade, estando mais susceptíveis à doença. Animais mais competentes imunologicamente combateriam melhor as formas adultas do parasito (REINEMEYER et al., 2014).

O fato das fêmeas de *O. equi* morrerem logo após a ovipostura como relatado por Enigk (1949) infere que a parasitose é auto limitante. A grande quantidade de ovos e a facilidade de dispersão destes pelo ambiente, entretanto, oportuniza a reinfecção frequente dos hospedeiros.

O controle da oxiuríase é de fácil execução, porém exige integração entre técnicas corretas de manejo, higiene minuciosa e utilização de compostos anti-helmínticos, em concordância com El Sheikha e Khan (2011). O tratamento começa pela limpeza frequente da região perianal do animal com detergentes não irritantes, tanto para alívio do prurido quanto para evitar o espalhamento dos ovos. A sanitização do estábulo é altamente recomendável pois geralmente é uma das principais fontes de reinfecção. A higiene dos animais deve ser feita com materiais descartáveis ou de uso singular.

Frequentemente os anti-helmínticos mais utilizados, como a classe de lactonas macrocíclicas, são o suficiente para eliminar os parasitos. Contudo, estudos recentes como o de Wolf et al. (2013) e Sallè et al. (2016) demonstraram que *O. equi* têm apresentado resistência às avermectinas. Neste caso, os princípios-ativos mais eficazes são o pamoato de pirantel (FELIPPELLI, 2015) e o triclorfon (REINEMEYER et al., 2010), que têm ação adulticida e larvicida. Ainda muito utilizado, de amplo espectro e com bons resultados, a ivermectina é uma opção (FELIPPELLI, 2015).

Os métodos de higiene realizados pelos tratadores, especialmente no fator sanitização de baias, poderiam ser avaliados, para que fossem apontadas falhas ou pontos de melhoria, que é essencial para barrar o espalhamento da parasitose a outros animais. Poderiam ser agendadas reuniões com os tratadores para alertar sobre a doença e métodos de controle, destacando a importância da higiene correta nos procedimentos de manejo. Talvez os princípios ativos utilizados na desverminação necessitem ser reavaliados. A realização de exames parasitológicos regulares e avaliações periódicas posteriores ao tratamento podem auxiliar na melhor escolha de vermífugo.

A parasitose por *Oxyuris equi* ainda é um problema que não pode ser ignorado, especialmente em animais atletas, pois causa uma significativa queda de performance e perda de condição física. Mais estudos devem ser realizados com relação à resposta de *O. equi* frente à compostos anti-helmínticos devido ao aumento de casos de resistência identificados mundialmente. A pesquisa de potenciais agentes de controle biológico em substituição a compostos químicos utilizados sem critério valoriza e expande a busca por alternativas de controle parasitológico.

## Conclusão

A prevalência de oxiuríase nos cavalos militares é considerada moderada, entretanto a presença de alopecia (cauda de rato) e da massa gelatinosa de ovos na região perianal foi muito

baixa. O manejo higiênico é o ponto-chave no controle desta enfermidade, pois evita a dispersão dos ovos no ambiente.

### Referências bibliográficas

- ANDERSON, C. **Nematode parasites of vertebrates: Their development and transmission**, 2<sup>nd</sup> ed., New York: CABI Publishing, 2000, 672p.
- CHEN, K.; YEN, C.; HWANG, K.; WANG, L. *Enterobius vermicularis* infection and its risk factors among pre-school children in Taipei, Taiwan. **Journal of Microbiology, Immunology and Infection**, v. 51, n. 4, p. 559-564, 2017. Disponível em: <<http://dx.doi.org/10.1016/j.jmii.2016.12.013>>. Acesso em: 04 Jan 2018.
- EL SHEIKHA, H. M.; KHAN, N. A. **Essentials of Veterinary Parasitology**. Norfolk: Horizon Scientific Press, 2011, 221p.
- ENIGK, K. Zur biologie und bekämpfung von *Oxyuris equi*. **Zeitschrift fuer Tropenmedizin und Parasitology**, v. 1, p. 259-272, 1949.
- FELIPPELLI, G.; CRUZ, B. B.; GOMES, L. V. C.; LOPES, W. D. Z.; TEIXEIRA, W. F. P.; MACIEL, W. G.; BUZZULINI, C.; BICHUETTE, M. A.; CAMPOS, G. P.; SOARES, V. E.; BERGAMASCO, P. L. F.; OLIVEIRA, G. P.; COSTA, A. J. Susceptibility of helminth species against different chemical compounds in Brazil. **Veterinary Parasitology**, v. 212, n 3-4, p. 232-238, 2015.
- GRAHAM, F. C. A device for the diagnosis of *Enterobius* Infection. **The American Journal of Tropical Medicine and Hygiene**, v. s1-21, n. 1, p. 159-161, 1941.
- HENDRIX, C. M; ROBINSON, E. **Diagnostic Parasitology for Veterinary Technicians**, 5<sup>th</sup> ed., Missouri: Elsevier Health Sciences, 2014, 416p.
- LEM, M. F.; VINCENT, K. P.; PONE, J. W.; JOSEPH, T. Prevalence an intensity of gastro-intestinal helminths in horses in the Sudano-Guinean climatic zone of Cameroon. **Tropical Parasitology**, v. 2, n. 1, p. 45-48, 2012.
- MARTINS, I. V. F.; CORREIA, T. R.; SOUZA, C. P.; FERNANDES, J. I.; SANT'ANNA, F. B; SCOTT, F. B. Frequência de nematoides intestinais de equinos oriundos de apreensão, no estado do Rio de Janeiro. **Revista Brasileira de Parasitologia Veterinária**, v. 10, n. 1, p. 37-40, 2001.
- MORAIS, C. B. R.; SANTIAGO, J. M.; LIMA, M. M.; LUCENA, J. E. C. Frequência parasitológica em equídeos do sertão Pernambucano, Brasil. **Ciências Agrárias**, Londrina, v. 38, n. 6, p. 3629-3638, 2017.
- PEREIRA, J. R.; VIANNA, S. S. S. Gastrointestinal parasitic worms in equines in the Paraíba Valley, State of São Paulo, Brazil. **Veterinary Parasitology**, v. 140, p. 289-295, 2006.
- PICCOLI, C.; MARQUES, S. M. T.; APPEL, G.; SILVEIRA, E.; SIQUEIRA, G. B.; LOOS, D. E.; MATTOS, M. J. T. Helminths intestinais em cavalos de trabalho e de lazer de Porto Alegre/RS. **Science and Animal Health**, v. 3, n. 1, p. 56-64, 2015.
- PIPERAKI, E. T.; SPANAKOS, G.; PATSANTARA, G.; VASSALOU, E.; VAKALIS, N; TSAKRIS, A. Characterization of *Enterobius vermicularis* in a human population employing a molecular-based method from adhesive tape samples. **Molecular and Cellular Probes**, v. 25, p. 121-125, 2011.
- QUADROS, R. M.; MARQUES, S. M. T.; LISBOA, B. R.; BUNN, S.; SILVA, M. O. Helminths intestinais em cavalos de raça da região serrana catarinense. **Veterinária em Foco**, v. 12, n. 1, p. 10-19, 2014.
- REINEMEYER, C. R.; PRADO, J. C.; NICHOLS, E. C.; MARCHIONDO, A. A. Efficacy of pyrantel pamoate and ivermectin paste formulations against naturally acquired *Oxyuris equi* infections in horses. **Veterinary Parasitology**, v. 171, p. 106-110, 2010.

- REINEMEYER, C. R; NIELSEN, M. K. Review of the Biology and Control of *Oxyuris equi*. **Equine Veterinary Education**, v 26, p 584-591, 2014.
- SALLÈ, G.; CORTET, J.; KOCH, C.; GASCOGNE, T.; REIGNER, F.; CABARET, J. Ivermectin failure in the control of *Oxyuris equi* in a herd of ponies in France. **Veterinary Parasitology**, v. 229, p. 73-75, 2016.
- SELLON, D. C; LONG, M. T. **Equine Infectious Diseases**. Elsevier: St. Louis, 2007, 653p.
- SHEFERAW, D.; ALEMU, M. Epidemiological study of gastrointestinal helminths of equines in Damot-Gale district, Wolaita zone, Ethiopia. **Journal of Parasitic Disease**, v. 39, n. 2, p. 315-320, 2015.
- TAYLOR, R. L.; COOP, R. L.; WALL, R. L. **Veterinary Parasitology**, 4<sup>th</sup> ed., West Sussex: John Wiley & Sons, 2015. 1032p.
- TEIXEIRA, W. F. P.; FELIPELLI, G.; CRUZ, B. C.; MACIEL, W. G.; FÁVERO, F. C.; GOMES, L. V. C.; BUZZULINI, C.; PRANDO, L.; BICHUETTE, M. A.; LOPES, W. D. Z.; OLIVEIRA, G. P.; COSTA, A. J. Endoparasites of horses from the Formiga city, located in center-west region of the state of Minas Gerais, Brazil. **Brazilian Journal of Veterinary Parasitology**, v. 23, n. 4, p. 534-538, 2014.
- UPJOHN, M. M.; SHIPTON, K.; LEROTHOLI, T.; ATTWOOD, G.; VERHEYEN, K. L. P. Coprological prevalence and intensity of helminth infection in working horses in Lesotho. **Tropical Animal Health and Production**, v. 42, p. 1655-1661, 2010.
- WOLF, D.; HERMOSILLA, C.; TAUBERT, A. *Oxyuris equi*: Lack of efficacy in treatment with macrocyclic lactones. **Veterinary Parasitology**, v. 201, p. 163-168, 2013.

Recebido em 28 de maio de 2020  
Retornado para ajustes em 30 de junho de 2020  
Recebido com ajustes em 2 de julho de 2020  
Aceito em 17 de junho de 2020