



Revista Agrária Acadêmica

[Agrarian Academic Journal](#)

Volume 3 – Número 6 – Nov/Dez (2020)



doi: 10.32406/v3n62020/96-104/agrariacad

Compactação primária de abomaso em ovinos – relato de casos. Primary compaction of abomasum in sheep – case report.

[Tatiane Vitor da Silva](#)^{1*}, [Jobson Filipe de Paula Cajueiro](#)², [Rodolfo José Cavalcanti Souto](#)², [Carla Lopes de Mendonça](#)², [José Augusto Bastos Afonso](#)²

¹ Programa de Residência em Sanidade de Ruminantes, Unidade Acadêmica de Garanhuns, Universidade Federal Rural de Pernambuco – UFRPE, Garanhuns/PE – Brasil. E-mail: ta_ty_vitor@hotmail.com

² Clínica de Bovinos de Garanhuns, Universidade Federal Rural de Pernambuco – UFRPE, Garanhuns/PE – Brasil. E-mail: jobson.filipe@gmail.com, rodolfo.souto@hotmail.com, carlalopes.mendonca@gmail.com, afonsojab@gmail.com

*Corresponding author

Resumo

Este trabalho descreve os achados clínicos, laboratoriais e anatomopatológicos de ovinos acometidos por compactação de abomaso. Clinicamente destaca-se a presença de uma estrutura firme localizada na região do abomaso. As análises hematológicas e de fluido ruminal revelaram neutrofilia com desvio a esquerda regenerativo, hiperfibrinogenemia, comprometimento da fauna e flora, e teor de cloretos de (39,33mEq/L) respectivamente. Macroscopicamente observou-se abomaso distendido e compactado com presença de úlcera tipo IV e peritonite serofibrinosa difusa. Esses resultados ratificam a gravidade da compactação de abomaso em pequenos ruminantes. Dessa forma, orientações quanto as práticas de manejo alimentar dos animais especialmente em épocas de maior estiagem são necessárias para reduzir o surgimento dessa enfermidade.

Palavras-chave: Abomasopatias. Peritonite. Úlcera abomasal.

Abstract

This paper describes the clinical, laboratory and anatomopathologic findings of sheep affected by abomasum compaction. Clinically, the presence of a firm structure located in the abomasal region stands out. The hematology and ruminal fluid analyze revealed neutrofilia with regenerative left shift, hyperfibrinogenimia, fauna and flora impairment and chloride concentration of (39,33 mEq/L) respectively. Macroscopically, a distended and compacted abomasum was observed with the presence of type IV ulcers and diffuse serofibrinous peritonitis. These results confirm the severity of the abomasum compaction in small ruminants. Therefore, guidelines related to animal feed management practices, especially in times of drought are necessary to reduce the occurency of this disease.

Keywords: Abomasopathies. Peritonitis. Abomasal ulcer.

Introdução

O sistema digestório dos ruminantes pode ser acometido por enfermidades de origem fermentativa e/ou mecânica. A ocorrência desses distúrbios é atribuída ao fornecimento de alimentos em qualidade e/ou quantidade inadequadas, principalmente no período de escassez de forragens. No Brasil, as enfermidades digestivas de ordem mecânica são mais relatadas em bovinos, sendo poucas as informações referentes aos pequenos ruminantes. Dessa maneira, considera-se que a etiologia e patogenia dos distúrbios nessas espécies sejam semelhantes aos que ocorrem nos bovinos (LIRA et al., 2013).

Atualmente, são documentados poucos estudos no Brasil sobre transtornos digestivos em pequenos ruminantes principalmente em relação às abomasopatias que são incomuns quando comparadas aos distúrbios dos pré-estômagos. Lira et al., (2013) registraram que as enfermidades de ordem fermentativa em pequenos ruminantes corresponderam a 17,57% enquanto os casos de ordem mecânica representaram 2,53%. E dentre as abomasopatias a úlcera de abomaso foi à única diagnosticada. A compactação de abomaso e rúmen por coco catolé (*Syagrus olearacea*) foi relatada em uma ovelha Dorper no Estado de Pernambuco (OLIVEIRA et al., 2007).

Essa enfermidade é ocasionada pelo acúmulo de ingesta no interior do abomaso, devido a falha no transporte aboral. A causa mais comum é o fornecimento de forragem de má qualidade, ricas em lignina como alimento único e a restrição hídrica (BORGES et al., 2007). Além disso, lesões no ramo ventral do nervo vago, aderências abdominais, peritonites associadas a úlceras abomasais perfurantes e reticuloperitonite traumática também contribuem para a ocorrência da compactação de abomaso (DIRKSEN et al., 2005).

No Brasil, a principal causa de compactação de abomaso em bovinos é a ingestão de forrageiras trituradas ricas em lignina, seguida pela ingestão de cama de frango composta de palha de arroz (BORGES et al., 2007). Há relatos de compactação primária de abomaso em bovinos leiteiros associada ao consumo de silagem de girassol (MESQUITA et al., 2012) e de capim-elefante (*Pennisetum purpureum*) em estado avançado de maturação e com concentrações elevadas de lignina (BORGES et al., 2007; CÂMARA et al., 2009).

Diante do exposto, e da escassez de informações acerca da ocorrência de compactação de abomaso em pequenos ruminantes o objetivo deste trabalho é descrever o relato de casos clínicos dessa enfermidade em ovinos.

Relato de casos

Entre os anos de 2007 a 2017 foram atendidos na CBG 1.368 ovinos, sendo registrados 341 casos (24,92%) de afecções digestivas. Dentre essas, 4 (1,17%) corresponderam aos casos de compactação de abomaso. A queixa relatada pelos proprietários consistiu em diminuição do apetite, timpanismo e fezes escassas ou ausentes. Os ovinos acometidos, eram machos, sendo 2 da raça Santa Inês, 1 Dorper e 1 mestiço de Santa Inês com Dorper. Com idade que variou de 1 a 4 anos. Quanto ao tipo de manejo, 3 dos animais eram criados de forma semi-intensiva e 1 era manejado

intensivamente. Os ovinos semi-confinados alimentavam-se de Cana-de-açúcar (*Saccharum officinarum*) e Palma (*Opuntia* sp) trituradas, além de ração concentrada a base de farelo de milho e soja, capim elefante (*Pennisetum purpureum*), pangola (*Digitaria decumbens*), grama, maniva xerém, silagem de milho, cama de galinha composta por palha de arroz, semente de algaroba (*Prosopis juliflora*) e farelo de trigo. A alimentação no manejo intensivo era constituída por capim elefante (*Pennisetum purpureum*), Tifton (*Cinodon* sp) e ração. Em relação à sazonalidade, foram consideradas duas estações: chuvosa, de março a agosto; e seca, de setembro a fevereiro e observou-se que a maioria dos casos de compactação ocorreram na época chuvosa.

Ao exame clínico os animais apresentavam-se apáticos, inapetentes e com severa desidratação (excicose grau III). No exame clínico específico do sistema digestório foi constatado indefinição das estratificações do rúmen, timpania, motilidade ausente ou diminuída; distensão abdominal bilateral com tensão aumentada (Figura 1). Fezes ausentes ou escassas.

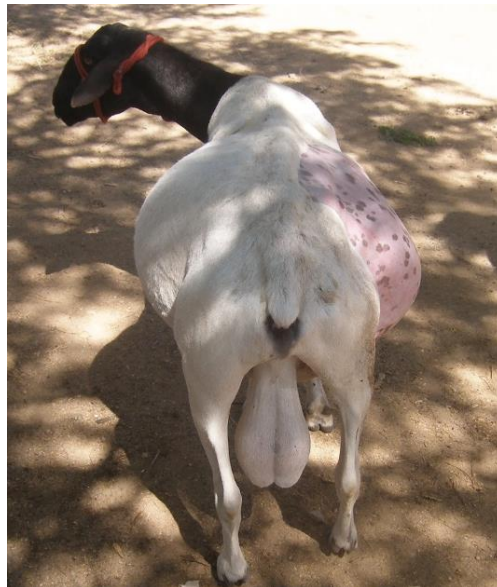


Figura 1 - Ovino com abdômen distendido devido a compactação de abomaso

Dentre os achados clínicos, destaca-se a presença de uma massa compactada localizada na altura do abomaso além, da presença de uma estrutura firme localizada na fossa paralombar direita em um dos pacientes. Neste caso foi necessária a realização de laparotomia exploratória pelo flanco direito para confirmação do diagnóstico de compactação de abomaso. Os resultados dos exames clínicos estão representados na Tabela 1.

Tabela 1 - Resultados do exame clínico em 4 ovinos com compactação de abomaso

Características	Achados clínicos	Número de animais	
		Valor absoluto	Valor relativo
Atitude	Estação	4	100%
	Decúbito	0	0
Apetite	Presente	0	0
	Ausente	4	100%
Comportamento	Ativo	0	0
	Agitado	0	0
	Calmo	1	25%
	Apático	3	75%
Temperatura	Normal (37 -39 °C)	3	75%
	Baixa (< 37 ⁰ C)	1	25%
	Aumentada (39,5 ⁰ C)	0	0
Desidratação	Ausente	0	0
	Leve	0	0
	Moderada	0	0
	Grave	4	100%
FC	Normal (90-115)	1	25%
	Baixa (<90)	0	0
	Aumentada (>115)	3	75%
FR	Normal (20 - 30)	2	50%
	Baixa (<20)	1	25%
	Aumentada (>30)	1	25%
Motilidade ruminal	Ausente	2	50%
	Fisiológica	0	
	Aumentada	0	
	Reduzida	2	50%
Timpania ruminal	Presente	3	75%
	Ausente	1	25%
Estratificações Ruminal	Definidas	0	
	Indefinidas	4	100%
Tensão Abdominal	Fisiológica	1	25%
	Aumentada	3	75%
Contorno abdominal	Sem alteração	0	
	Abaulamento unilateral esquerdo	0	
	Abaulamento unilateral direito	0	
Palpação abdominal ventral profunda	Presença de estrutura compactada	1	25%
Fezes	Fisiológica	0	
	Ausentes	3	75%
	Escassas	1	25%

As alterações hematológicas consistiram em neutrofilia e discreta hiperfibrinogenemia estando os demais parâmetros avaliados dentro da faixa de normalidade para a espécie (Tabela 2).

Tabela 2 - Valores hematológicos, proteína plasmática total e fibrinogênio plasmático de quatro ovinos com compactação de abomaso

Parâmetros	Caso 1	Caso 2	Caso 3	Caso 4	Média	Valor de referência*
Hematócrito (%)	37	46	48	35	41,5	27,0 – 45,0
Hemácias (x 10 ⁶ /μL)	-	14,98	13,74	9,72	12,81	9,0 – 15,0
Hemoglobina (g/dL)	-	15,28	14,00	11,9	13,72	9,0 – 15,0
VCM ^a (fL)	-	30,70	34,93	36,00	33,87	28,0 – 40,0
CHCM ^b (%)	-	33,23	30,00	34,00	32,41	31,0 – 34,0
PPT ^c	7,0	8,0	6,5	8,8	7,57	6,0 – 7,5
FP ^d	500	700	400	600	550	100 – 500
Leu. totais (x 10 ³ /μL)	-	10.100	4.500	15.300	9.966	4,0 – 12,0
Neutrófilos (/μL)	-	7.878	855	13.464	7.399	700 – 6000
Linfócitos (/μL)	-	2.121	3.375	1.530	2.342	2000 – 9000
Monócitos (/μL)	-	101	45	306	150	0 – 750
Eosinófilos (/μL)	-	-	-	-	-	0 – 1000
Basófilos (/μL)	-	-	-	-	-	0 – 300
Bastonetes (/μL)	-	-	225	-	225	Raro

*Jain, 1993; ^a Volume corpuscular médio; ^b Concentração de hemoglobina corpuscular média; ^c Proteína plasmática total; ^d Fibrinogênio plasmático.

As alterações observadas no fluido ruminal, estavam relacionadas ao odor e consistência. Além do comprometimento da fauna e flora ruminal e elevação no valor médio do teor de cloretos (39,33mEq/L) (Tabela 3).

Tabela 3 - Análise de fluido ruminal e dosagem do teor de cloretos de ovinos com compactação primária de abomaso

Características	Caso 1	Caso 2	Caso 3	Caso 4	Referência *
Cor	Verde-claro	Verde-acastanhado	Verde-amarelada	Acastanhada	Verde oliva a acastanhado
Odor	Aromático	Alterado	Aromático	Alterado	Aromático
Consistência	Aquosa	Aquosa	Lev. Viscosa	Viscosa	Levemente viscosa
pH	-	6-7	6	7	6, 76 (inverno) – 6,59 (verão)
(%)Infusórios vivos	30%	0%	20%	5%	>90%
PRAM ^a	>10	>10	4	>10	3 – 7 minutos
TAS ^b	>10	3	>10	8	3 – 6 minutos
FLOT ^c	10	>10	>10	>10	3 – 6 minutos
Teor de cloretos (mEq/L)	41,84	--	33,68	43,14	30 mEq/ L

*Vieira et al., 2007; ^a Prova de redução do azul de metileno; ^b Tempo de atividade de sedimentação; ^c Tempo de flotação.

A condição clínica dos pacientes aliado aos resultados laboratoriais permitiram a tomada de decisão quanto ao destino dos mesmos, dessa forma, um animal foi indicado ao abate, e outro foi

submetido à laparotomia exploratória pelo flanco direito onde foi constatado abomaso compactado por casca de arroz e sementes de algaroba. Não foi possível o acompanhamento pós cirúrgico deste animal, pois o mesmo retornou a propriedade no dia seguinte após a cirurgia por decisão do proprietário. Os outros dois ovinos vieram a óbito e foram encaminhados à necropsia em que as alterações macroscópicas foram semelhantes nos dois casos as quais consistiram em abomaso distendido e compactado ocupando a região do antímero direito do abdômen e com presença de úlcera tipo IV, além do quadro macroscópico de peritonite serofibrinosa difusa (Figura 2).

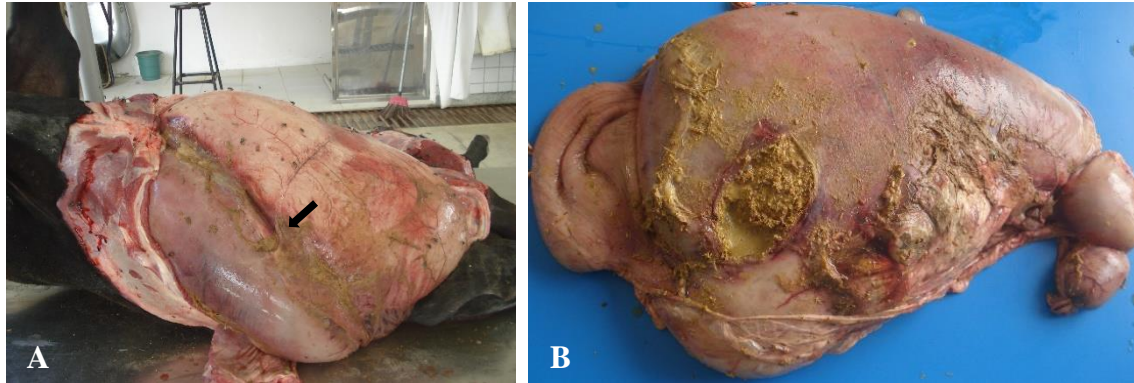


Figura 2 - (A) Necropsia de ovino com compactação de abomaso. Abomaso distendido e compactado (seta). (B) Abomaso compactado com úlcera tipo IV e peritonite.

Discussão

Embora, a maioria dos casos de compactação de abomaso tenha ocorrido na época das chuvas, vale salientar que todos os animais eram oriundos de propriedades localizadas no Agreste e Sertão Pernambucano onde a distribuição das chuvas está irregular e passando por períodos mais prolongados de estiagem (CÂMARA et al., 2009). Além da peculiaridade climática da região, outro fator que colaborou para o desenvolvimento da enfermidade foi o manejo alimentar dos ovinos. Os alimentos que mais contribuíram para o surgimento da enfermidade foram o capim elefante, a cama de frango, a cana-de-açúcar e a palma. A utilização de forragem de capim elefante foi associada à ocorrência da compactação de abomaso em alguns dos casos. A literatura registra casos de compactação de abomaso em bovinos devido à utilização dessa gramínea em estágio avançado de maturação quando os teores de lignina estão elevados (BORGES et al., 2007; CÂMARA et al., 2009).

A utilização da cama de frango na alimentação dos ruminantes apesar de ser proibida pela instrução normativa nº 08, de 25 de março de 2004 do Ministério da Agricultura, Pecuária e Abastecimento ainda é uma prática realizada pelos produtores da região e foi considerado o fator desencadeador da enfermidade em um dos casos. Para Borges et al. (2007), casos de compactação de abomaso relacionados a ingestão de cama de frango ocorrem em virtude do baixo teor energético e da elevada quantidade de fibra da matéria-prima desse alimento, quando são compostas de palha de arroz ou de maravalha. A cana-de-açúcar apresenta algumas limitações nutricionais em virtude do baixo teor proteico e mineral e principalmente ao elevado teor de fibras de baixa digestibilidade sendo este o principal entrave da sua utilização na alimentação animal (JÚNIOR 2010). A sua utilização por tempo prolongado constitui fator de risco para o surgimento de algumas enfermidades digestivas

como nos casos de compactação de rúmen (AFONSO e BORGES 2007). A palma, apesar de ser uma boa fonte de energia, possui características nutricionais que podem levar a distúrbios digestivos (ANDRADE et al., 2002). Uma vez que em estágio avançado, apresenta elevação da fração fibrosa, aumentado o risco de formação de fitobezoários (AFONSO et al., 2008).

A presença de uma massa compactada localizada na região ventral do abdômen direito é um achado contundente nos casos de compactação de abomaso em bovinos (CÂMARA et al., 2009; HELAYE et al., 2012). Além deste achado foi observado uma massa compacta na região da fossa paralombar direita em um dos ovinos em função da distensão acentuada do abomaso.

A neutrofilia com desvio a esquerda regenerativo e a hiperfibrinogenemia indicam um processo inflamatório agudo (CÂMARA et al., 2009), provavelmente relacionado as complicações decorrentes do comprometimento do abomaso. A variação na coloração do fluido ruminal analisado, ocorre em função da variedade de alimentos na dieta dos animais (VIEIRA et al., 2007). O comprometimento da microbiota, da consistência e do pH do fluido ruminal são consequências da anorexia e hipomotilidade ruminal. Essas mesmas alterações foram observadas por Câmara et al. (2009) em bovinos com compactação de abomaso. A elevação do teor de cloretos ocorre devido ao refluxo do conteúdo abomasal para os pré-estômagos. Este acontecimento é comumente observado nos distúrbios que causam hipomotilidade do trato gastrointestinal como nos casos de obstruções intestinais (AFONSO et al., 2008), compactação (CÂMARA et al., 2009), úlcera (SILVA FILHO et al., 2012) e deslocamento de abomaso (CÂMARA et al., 2010; CÂMARA et al., 2015).

As alterações macroscópicas observadas confirmaram o diagnóstico da enfermidade, sendo as lesões encontradas semelhantes às relatadas por Helaye et al., (2012) que constataram que nos casos de compactação abomasal em bovinos o órgão apresenta-se bastante aumentado de tamanho e compactado podendo ocorrer ruptura do órgão com instalação de quadro de peritonite difusa em consequência da formação de úlceras.

Conclusão

Os resultados dos exames clínico, laboratoriais e anatomopatológicos ratificam a gravidade da compactação de abomaso em pequenos ruminantes. Dessa maneira, o atendimento clínico precoce pode viabilizar um melhor resultado. Além disso, orientações quanto as práticas de manejo alimentar dos animais especialmente em épocas de maior estiagem são necessárias para reduzir o surgimento dessa enfermidade uma vez que ocorrida, o prognóstico será de reservado a ruim, semelhante ao observado em bovinos.

Referências bibliográficas

AFONSO, J.A.B.; BORGES, J.R.J. Compactação de rúmen. In: Riet-Correa, F.; SCHILD, A.L.; LEMOS, R.A.A.; BORGES, J.R.J. **Doenças de Ruminantes e Equídeos**. 3ª ed. São Paulo: Livraria Varela, v. 2, cap. 5, p. 319-321, 2007

- AFONSO, J.A.B.; PEREIRA, A.L.L.; VIEIRA, A.C.S.; MENDONÇA, C.L.; COSTA, N.A.; SOUZA, M.I. Alterações clínicas e laboratoriais na obstrução gastrointestinal por fitobezoários em bovinos. **Revista Brasileira de Saúde e Produção Animal**, v. 9, n. 1, p. 91-102, 2008.
- ANDRADE, D.K.B.; FERREIRA, M.A.; VÉRAS, A.S.C.; WANDERLEY, W. L.; SILVA, L.E.; CARVALHO, F.F.R.; ALVES, K.S.; MELO, W.S. Digestibilidade e absorção aparentes em vacas da raça Holandesa alimentadas com palma forrageira (*Opuntia ficus-indica* Mill) em substituição à silagem de sorgo (*Sorghum bicolor* (L.) Moench). **Revista Brasileira de Zootecnia**, v. 31, n. 5, p. 2088-2097, 2002.
- BORGES, J.R.J.; CUNHA, P.H.J.; MOSCARDINI, A.R.C.; TORTELLY, R.; FRANCO, G.L.; SILVA, L.A.F. Compactação de abomaso em bovinos leiteiros: descrição de cinco casos. **Ciência Animal Brasileira**, v. 8, n. 4, p. 859-864, 2007.
- CÂMARA, A.C.L.; AFONSO, J.A.B.; COSTA, N.A.; MENDONÇA, C.L.; SOUZA, M.I. Compactação primária de abomaso em 14 bovinos no Estado de Pernambuco. **Pesquisa Veterinária Brasileira**, v. 29, n. 5, p. 387-394, 2009.
- CÂMARA, A.C.L.; AFONSO, J.A.B.; COSTA, N.A.; MENDONÇA, C.L.; SOUZA M.I.; BORGES, J.R.J. Fatores de risco, achados clínicos, laboratoriais e avaliação terapêutica em 36 bovinos com deslocamento de abomaso. **Pesquisa Veterinária Brasileira**, v. 30, n. 5, p. 453-464, 2010.
- CÂMARA, A.C.L.; AFONSO, J.A.B.; COSTA, N.A.; MENDONÇA, C.L.; COSTA, N.A.; BORGES, J.R.J. Descrição de sete casos de deslocamento do abomaso em vacas prenhes. **Revista Brasileira de Medicina Veterinária**, v. 37, n. 1, p. 20-24, 2015.
- DIRKSEN, G.; GRÜNDER, H.D.; STÖBER, M. **Medicina Interna y Cirugía del Bovino**. 4 ed. Buenos Aires: Inter-Médica, 2005, 632p.
- HELAYEL, M.A.; RAMOS, A.T.; CORDOVA, F.M.; SILVA, M.A.G.; SABINO, A.J.; BARBOSA, F.B.; MORON, S.E.; BURNS, L.V. Compactação ruminoabomasal decorrente da ingestão de caule de bananeira (*Musa* sp.) em bovinos: relato de dois casos. **Revista Brasileira de Ciência Veterinária**, v. 19, n. 3, p. 127-132, 2012.
- JAIN, N.C. **Essentials of Veterinary Hematology**. Philadelphia: Lea & Febinger, 1993, 417p.
- JÚNIOR, D.M.L.; MONTEIRO, P.B.S.; RANGEL, A.H.N.; MACIEL, M.V.; OLIVEIRA, S.E.O. Cana-de-açúcar na alimentação de ruminantes. **Revista Verde**, v. 5, n. 2, p. 13-20, 2010.
- LIRA, M.A.A.; SIMÕES, S.V.D.; RIET-CORREA, F.; PESSOA, C.M.R.; DANTAS, A.F.M.; MIRANDA NETO, E.G. Doenças do sistema digestório de caprinos e ovinos no semiárido do Brasil. **Pesquisa Veterinária Brasileira**, v. 33, n. 2, p. 193-198, 2013.
- MESQUITA, L.P.; ABREU, C.C.; NOGUEIRA, C.I.; PAVARINI, S.P.; SEIXAS, R.N.; VARASCHIN, M.S.; JÚNIOR BEZERRA, P.S.; WOUTERS, F. Surto de compactação primária de abomaso em bovinos leiteiros associado ao consumo de silagem de girassol. **Pesquisa Veterinária Brasileira**, v. 32, n. 6, p. 510-514, 2012.
- OLIVEIRA, L.G.L.; AFONSO, J.A.B., MENDONÇA, C.L.; COSTA, N.A.; SOUZA, M.I.; VIEIRA, A.C.S. Compactação do rúmen e abomaso por coco catolé (*Syagrus olearacea*) em ovelha da raça dorper. **Ciência Veterinária nos Trópicos**, v. 10, n. 1, p. 36-41, 2007.
- SILVA FILHO, A.P.; AFONSO, J.A.B.; SOUZA, J.C.A.; DANTAS, A.C.; COSTA, N.A.; MENDONÇA, C.L. Achados clínicos de bovinos com úlcera de abomaso. **Veterinária e Zootecnia**, v. 17, n. 3, p. 421-430, 2012.

VIEIRA, A.C.S.; AFONSO, J.A.B.; MENDONÇA, C.L. Características do fluído ruminal de ovinos Santa Inês criados extensivamente em Pernambuco. **Pesquisa Veterinária Brasileira**, v. 27, n. 3, p. 110-114, 2007.

Recebido em 3 de dezembro de 2020

Retornado para ajustes em 21 de dezembro de 2020

Recebido com ajustes em 22 de novembro de 2020

Aceito em 5 de janeiro de 2021