



Revista Agrária Acadêmica

[Agrarian Academic Journal](#)

Volume 4 – Número 3 – Mai/Jun (2021)



doi: 10.32406/v4n3/2021/84-97/agrariacad

Malformações congênicas em um gato – relato de caso. Congenital malformations in a cat - case report.

Hilda Carvalho Mendes Capuchinho¹, [Sâny Ribeiro Aquino](#)^{id}², [Eduardo Garrido](#)^{id}^{3*}, [Thaís Larissa Lourenço Castanheira](#)^{id}^{4*}

¹- Médica Veterinária, Prefeitura Municipal de Montes Claros, MG, Brasil. E-mail: hilda_capuchinho@hotmail.com

²- Discente do curso de Medicina Veterinária, Instituto Federal do Norte de Minas Gerais – IFNMG, *Campus Salinas*, MG, Brasil. E-mail: sra2@aluno.ifnmg.edu.br

^{3*}- Docente do curso de Medicina Veterinária, Instituto Federal do Norte de Minas Gerais – IFNMG, *Campus Salinas*, MG, Brasil. E-mail: eduardo.garrido@ifnmg.edu.br

^{4*}- Docente do curso de Medicina Veterinária, Instituto Federal do Norte de Minas Gerais – IFNMG, *Campus Salinas*, MG, Brasil. E-mail: thaiscastanheira@ifnmg.edu.br

Resumo

As malformações congênicas embora representem apenas de 1 a 2% dos atendimentos clínicos veterinários, se tornam um desafio quando ocorrem, no sentido etiológico para um bom manejo terapêutico do paciente. A espécie felina, muitas vezes, apresenta infecções virais e parasitárias que podem originar malformações na vida embrionária. A exploração do perfil de sanidade do paciente felino que apresente suspeita de malformações congênicas é importante para determinar o melhor manejo e prognóstico do paciente. Diante do exposto, objetivou-se com esse trabalho relatar o caso de um felino com três malformações congênicas. No relato apresentado, sugere-se o envolvimento do Coronavírus Felino e do *Toxoplasma gondii* como agentes etiológicos envolvidos nas malformações oculares.

Palavras-chave: Teratogenia. Pediatria. Felino. Aplasia. Doenças virais.

Abstract

Congenital malformations, although representing only 1 to 2% of clinical veterinary care, become a challenge when they occur, in the etiological sense for a good therapeutic management of the patient. The feline species often has viral and parasitic infections that can cause malformations in embryonic life. The exploration of the feline patient's health profile that presents suspicion of congenital malformations is important to determine the best management and prognosis of the patient. Given the above, the objective of this work was to report the case of a feline with three congenital malformations. In the presented report, it is suggested the involvement of Feline Coronavirus and *Toxoplasma gondii* as etiologic agents involved in ocular malformations.

Keywords: Teratogeny. Pediatrics. Feline. Aplasia. Viral diseases.

Introdução

As malformações ou anomalias congênitas são anormalidades funcionais e estruturais de tecidos, órgãos ou sistemas que surgem de um transtorno do desenvolvimento durante a vida fetal (BROWN, BAKER e BARKER, 2007; MARTINI-SANTOS et al., 2012). São extremamente variáveis tanto no tipo de anomalia quanto em sua etiopatogenia (MARTINI-SANTOS et al., 2012), podendo ser observadas em neonatos caninos e felinos imediatamente após o nascimento ou nas primeiras semanas de vida (MIRANDA et al., 2013).

Silva et al. (2016), descreveram em seus estudos que o percentual de filhotes de cães e gatos nascidos com algum tipo de malformação congênita está entre 1 e 2%. Buote e Reese (2006), Gregory (2000) e Glaze (2005), sugerem que distúrbios dessa ordem em felinos parecem ser ainda menos frequentes que na espécie canina, e parecem estar mais presentes em alguns grupos raciais como os persas, os burmeses e os pelos curtos americanos, sugerindo maior predisposição nestas raças.

A causa da anomalia pode ser atribuída a defeitos nos genes das células germinativas ou a fatores extrínsecos que influenciem no desenvolvimento do feto, além da hereditariedade estar frequentemente relacionada (ARTHUR, 1956; SANTOS et al., 2005). Entre as causas extrínsecas destacam-se os desequilíbrios alimentares durante a gestação como excesso de vitaminas A, C e proteínas; administração de fármacos como a griseofulvina e demais antifúngicos, progestágenos, alguns anti-inflamatórios, antibióticos; e/ou ainda infecções virais (PRATS et al., 2005). Quanto ao caráter hereditário, a endogamia apresenta importância significativa em gatis de criação comercial, visto que permite que genes indesejáveis permaneçam sendo repassados e expressos (HAFEZ e HAFEZ, 2004; MARTINI-SANTOS et al., 2012).

A aplasia palpebral é definida como a ausência completa ou parcial da pálpebra, podendo afetar tanto as pálpebras inferiores quanto as superiores, uni ou bilateralmente (ROCHA et al., 2011). Das anormalidades palpebrais que podem ocorrer, esta é a anormalidade mais comum em felinos (GLAZE, 2005), o que também foi observado por Saraiva (2019) em um estudo utilizando cães e gatos, no qual diagnosticou aplasia palpebral somente na espécie felina. Embora possa ocorrer esporadicamente em quaisquer raças de gatos, é mais relatada em persas, burmeses e pelo curto americano (GLAZE, 2005).

O tratamento da aplasia palpebral depende da quantidade de pálpebra afetada e da gravidade da ceratite secundária (GLAZE, 2005; LAUS, 2009). O tratamento conservativo com o uso de lubrificantes tópicos e procedimentos de depilação da triquíase para os colobomas palpebrais pequenos, sem doença corneal significativa, pode ser suficiente (WHITTAKER et al., 2010).

Nos colobomas graves que afetam uma parcela maior da pálpebra superior exigem a utilização de técnicas cirúrgicas e a escolha da técnica usada para reparar a aplasia da pálpebra é determinada pelo tamanho do defeito. Sendo assim, defeitos que acometam menos de um terço da pálpebra podem ser corrigidos por sutura direta das bordas. Defeitos que acometam mais que um terço requer técnicas mais complexas como avanço de flaps de rotação. É imprescindível que os pacientes recebam manejo medicamentoso prévio com colírios lubrificantes até a cirurgia (GLAZE, 2005; LAUS, 2009; WHITTAKER et al., 2010).

A microftalmia é a alteração congênita de maior casuística na oftalmologia veterinária. É caracterizada por uma falha no crescimento ou invaginação do cálice óptico ou, até mesmo, desenvolvimento defeituoso do vítreo primário (não preenchimento da câmara vítrea) (DUBIELZIG

et al., 2010) e é relatada com maior frequência em suínos e cães do que em gatos (OFRI, 2013; TURNER, 2010). Os globos oculares podem, ou não, ser funcionais, dependendo se as restantes estruturas oculares são, ou não, proporcionalmente menores (OFRI, 2013).

Pode apresentar-se como uma condição isolada ou estar acompanhada de outras alterações congênicas. Praticamente todos os globos oculares com microftalmia primária têm múltiplas anomalias oculares, incluindo disgenesia do segmento anterior, vasculatura embrionária persistente e catarata, e não apenas “miniaturização” do globo ocular. A etiologia pode ser de ordem genética, tóxica, mecânica ou desconhecida (DZIEZYC, KERN e DAN WOLF, 1983; WILCOCK e NJAA, 2016).

Clinicamente, observa-se um olho subdesenvolvido, diminuto e, geralmente, sem lente (SPADELLA, 2009). A visão pode estar normal, reduzida ou completamente comprometida a depender do grau da microftalmia (SHAW, TSE e MILLER, 2018). O bulbo ocular microftálmico é uma massa irregular, enegrecida, com algumas estruturas como córnea e nervo óptico podendo ser identificáveis e as glândulas lacrimais normais (WILCOCK e NJAA, 2016). Geralmente, glândulas lacrimais e músculos extraoculares são normais ou vestigiais (WILCOCK, 2007; COOK, 2013). O olho pode ser pequeno a ponto de ser imperceptível no exame clínico, condição que pode ser confundida com anoftalmia, sendo esta muito rara. Nestes casos, é necessária coleta de amostra de tecido orbitário para avaliação microscópica (WILCOCK, 2007).

Criptorquidismo é definido como a não descida de um ou de ambos os testículos para o escroto e a sua não permanência nele até o 7º ao 8º mês de idade, em gatos. É a anomalia congênita mais comum do sistema urogenital felino (LITTLE, 2015). A incidência de criptorquidismo é maior em cães quando se comparado com gatos, variando de 0,80% a 9,80% no cão e com média de 1,70% no gato (FELUMLEE et al., 2012).

Os testículos retidos podem ser unilaterais ou bilaterais, sendo mais comum a criptorquidia unilateral (GRADIL e McCARTHY, 2014). O testículo retido pode estar localizado na região inguinal ou retido no abdômen (YATES et al., 2003). Em gatos, o criptorquidismo é quase sempre unilateral. Essa malformação é de caráter recessivo, assim como em outras espécies. Os machos criptorquídicos não devem ser usados na reprodução (LITTLE, 2015).

O criptorquidismo não causa sinais clínicos, a menos que ocorram complicações como torção do cordão espermático ou neoplasia. Testículos retidos no abdômen têm maior mobilidade e, por isso, existe maior probabilidade de ocorrer torção. Em caso de torção do cordão espermático, haverá dor abdominal aguda (GRADIL e McCARTHY, 2014).

A inspeção e a palpação cuidadosa do escroto e da área inguinal são úteis. No entanto, a gordura inguinal e os linfonodos inguinais podem ser confundidos com o testículo retido. Os testículos abdominais são difíceis de palpar ou visualizar na ultrassonografia (MEMON e TIBARY, 2001). Mesmo assim, a realização da ultrassonografia é considerada como altamente eficiente na detecção de testículos ectópicos. A falha na detecção dos testículos pela ultrassonografia pode ser explicada pelo fato de que os testículos criptorquídicos podem se degenerar e atrofiar, tornando-se pequenos, dificultando assim a sua localização por exame de imagem (BORGES et al., 2014).

O tratamento clínico não deve ser recomendado, tendo em vista que o criptorquidismo é uma doença hereditária, logo, a castração deve ser indicada (GRADIL e McCARTHY, 2014).

Diante do exposto, objetivou-se com o trabalho relatar um caso de um felino com aplasia palpebral, microftalmia e criptorquidismo bilateral, e identificar as principais causas e tratamentos de suas malformações.

Relato de caso

Anamnese

Um felino macho, sem raça definida, com aproximadamente oito meses de idade, pesando 3,5 kg foi atendido na Unidade de Atendimento Clínico (UAC) do Instituto Federal do Norte de Minas Gerais – IFNMG, *Campus Salinas*, no dia 21 de junho de 2018.

Durante a anamnese, a tutora relatou que o animal foi resgatado da rua da cidade de Montes Claros - MG, com aproximadamente dois meses de vida no mês de dezembro de 2017 (Figura 1), tendo o conduzido, primeiramente, a uma clínica particular da cidade. Durante a anamnese, a queixa principal foi em relação ao tamanho dos olhos, observado que os mesmos eram menores que os olhos de outros gatos de mesma idade, além de encontrarem-se esbranquiçados e com grande quantidade de secreção amarelada. No exame físico geral, o animal apresentava-se magro com escore 2/5 de acordo com Baldwin e colaboradores (2010) e com desidratação leve e pelames ressecados. Os parâmetros vitais estavam normais.



Figura 1 - Imagem do felino no momento do resgate. **A.** Felino apresentando olhos semi-cerrados, com face semelhante a pacientes com astenopia. **B.** Globo ocular direito, mostrando terceira pálpebra protuída e secreção ocular amarronzada aderida ao pelame. Fonte: Arquivo Pessoal.

Após o exame físico específico, suspeitou-se de malformação nas pálpebras (Figura 2), além de blefarite e conjuntivite. Foi prescrito Regencil[®] Pomada Oftálmica (acetato de retinol 10.000 UI/g, aminoácidos 25 mg/g, metionina 5 mg/g, cloranfenicol 5 mg/g) por 21 dias para promover a epitelização e regeneração dos tecidos oculares lesados e combater a infecção bacteriana. Foi indicado o encaminhamento à consulta oftalmológica para confirmação do diagnóstico.

Ainda durante os registros do histórico progresso e tratamentos anteriores, a tutora relatou que, após cessar o uso da pomada oftálmica, a secreção amarelada que havia desaparecido retornava e, por isso, ela optou, por conta própria, por fazer uso contínuo da pomada, interrompendo e retornando de acordo com o aparecimento dos sinais clínicos, até o momento da consulta na UAC do IFNMG – *Campus Salinas*.

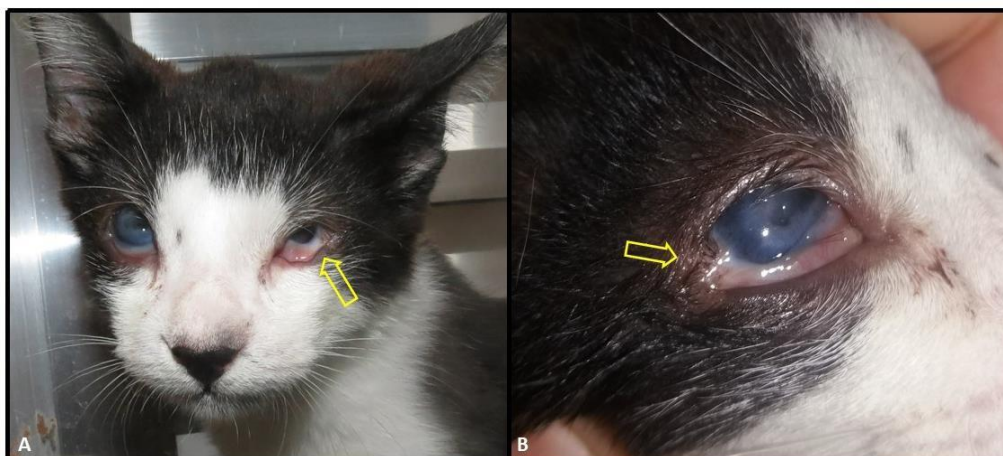


Figura 2 - Imagem do felino uma semana após o resgate, antes de ser atendido em clínica particular. **A.** Imagem comparativa dos dois olhos. Observe que o globo ocular esquerdo é menor que o direito, note que o recorte nas pálpebras é melhor observado no globo ocular esquerdo (seta). **B.** Detalhe do globo ocular direito, evidenciando o seu recorte palpebral (seta). Fonte: Arquivo Pessoal.

No exame físico específico do sistema oftálmico, avaliou-se, através de inspeção, as pálpebras superiores e pode-se confirmar a deformidade em cerca de dois terços de ambas as pálpebras superiores. Foi possível ver, também, a presença de triquíase no olho direito.

Durante o exame físico foi possível notar ausência bilateral dos testículos na bolsa escrotal. A tutora em consulta relatou que ele apresentava comportamento de marcação de território com urina e simulava coito na presença de fêmeas no cio

Ao término da consulta clínica, o animal apresentou suspeita diagnóstica de três malformações congênicas concomitantes: a aplasia palpebral, a microftalmia e o criptorquidismo bilateral.

Exames complementares

Para confirmação do criptorquidismo bilateral e localização dos testículos foi solicitada ultrassonografia (US) abdominal, a qual foi realizada em uma clínica particular na cidade de Montes Claros - MG. No exame, foi detectada uma estrutura arredondada de aproximadamente 0,87 cm x 0,48 cm com contornos regulares e bem definidos, do lado esquerdo da região abdominal, próximo ao polo caudal do rim esquerdo, apresentando região hiperecótica central condizente com mediastino, sugerindo testículo ectópico (Figura 3). O testículo direito não foi visualizado.

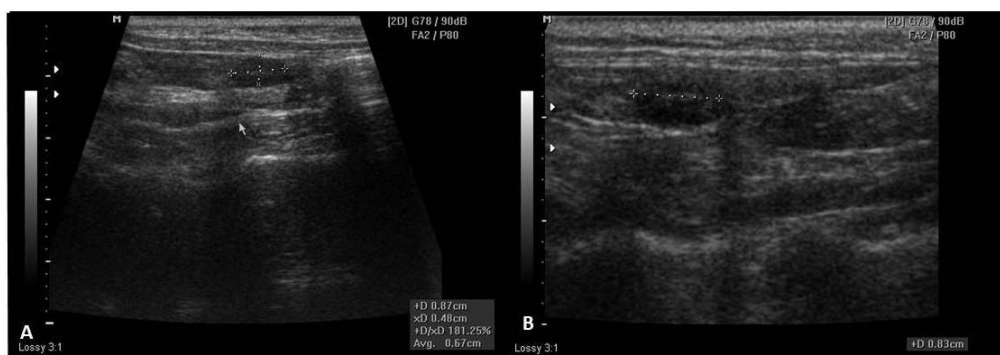


Figura 3 - Ultrassonografia abdominal demonstrando estrutura que sugere ser o testículo esquerdo (seta). Fonte: Imagem gentilmente cedida pela médica veterinária Dejanira Lúcia.

Considerando as malformações presentes no animal e suas possíveis causas, também foi solicitado um “perfil felino” que incluiu hemograma (Quadro 1), bioquímico renal (Quadro 2) sorologia para Coronavírus felino, Toxoplasmose felina, Imunodeficiência felina (FIV) e Leucemia felina (FeLV).

Quadro 1 - Resultados do hemograma do paciente felino atendido na UAC.

HEMOGRAMA				
Parâmetros	Valores Obtidos		Valores de Referência	
Eritrócitos	10,58 milhões/mm ³		5,0 a 10,0 milhões/mm ³	
Hemoglobina	14,7 g %		8,0 a 15,0 g %	
Hematócrito	44,8 %		24,0 a 45,0 %	
V. C. M.	42,3 fL		39,0 a 55,0 fL	
H. C. M.	13,9 pg		12,5 a 17,5 pg	
C. H. C. M.	32,8 g/dL		30,0 a 36,0 g/dL	
Plaquetas	218.000 /mm ³		300.000 a 700.000 /mm ³	
Obs.: Agregados plaquetários				
LEUCOGRAMA				
Parâmetros	Valores Obtidos		Valores de Referência	
Leucócitos totais	20.500 /mm ³		6.000 a 19.000 /mm ³	
	Relativo	Absoluto	Relativo	Absoluto
Metamielócitos	0%	0 /mm ³	0%	0 /mm ³
Bastonetes	0%	0 /mm ³	0 a 3%	0 a 570/mm ³
Segmentados	44%	9.020 /mm ³	35 a 75%	2.100 a 14.250 /mm ³
Eosinófilos	4%	820 /mm ³	2 a 12%	120 a 2.280 /mm ³
Linfócitos	52%	10.660/mm ³	20 a 55%	1.200 a 10.450 /mm ³
Monócitos	0%	0 /mm ³	1 a 4%	60 a 760 /mm ³
Basófilos	0%	0 /mm ³	0 a 1%	0 a 190 /mm ³

Quadro 2 - Resultados das avaliações bioquímicas para o perfil renal do paciente felino atendido na UAC.

BIOQUÍMICO		
Parâmetros	Valores Obtidos	Valores de referência
Creatinina	1,68 mg/dL	0,70 – 1,80 mg/dL
Ureia	54,81 mg/dL	10 – 30 mg/dL

A sorologia para Coronavírus felino (FCoV) foi realizada através do método de imunocromatografia. O resultado obtido foi score 5, considerado altamente positivo, conforme laudo do laboratório (Quadro 3).

Quadro 3 - Interpretações dos resultados de sorologia para Coronavírus felino (FCoV).

Score	Interpretação
0	Negativo
1-2	Baixo positivo – possível estado inicial ou convalescente de Coronavírus ou ainda resultado não específico
3-4	Médio positivo – Infecção prévia ou corrente de Coronavírus
5-6	Alto positivo – Compatível com diagnóstico de PIF

Já a sorologia para Toxoplasmose felina foi realizada através do teste de imunofluorescência indireta (I.F.I.), obtendo-se teste negativo para imunoglobulina M (IgM) e positivo para imunoglobulina G (IgG).

As sorologias para Imunodeficiência felina (FIV) e Leucemia felina (FeLV) foram realizadas através do método imunoenzimático (ELISA). Os resultados foram negativos para ambos.

Condutas clínicas e cirúrgicas

O animal foi encaminhado para a cirurgia para o procedimento de orquiectomia terapêutica. Entre as recomendações pré-cirúrgicas, foi a realização de uma nova ultrassonografia de abdômen para orientação cirúrgica. O paciente foi tricotomizado na região abdominal e inguinal e anestesiado com o seguinte protocolo de anestesia fixa: quetamina (15mg/kg), xilazina (1,5mg/kg) e mizadolan (0,2mg/kg) por via intramuscular. Administrou-se ainda meloxicam na dose de 0,1mg/kg, por via subcutânea e enrofloxacina na dose de 2,5mg/kg, também por via subcutânea.

Com o animal anestesiado, realizou-se a palpação da região inguinal direita, detectando um nódulo, sugerindo ser o testículo (Figura 4).

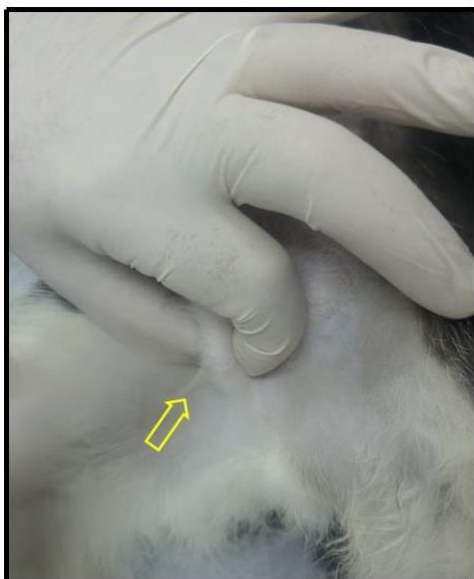


Figura 4 - Palpação do testículo direito ectópico (seta). Fonte: UAC-IFNMG-Campus Salinas.

Após a palpação, realizou-se antissepsia de toda região abdominal e inguinal do felino com iodo polivinilpirrolidona 10% e álcool 70%. Ao realizar a incisão cirúrgica na região inguinal direita, o testículo direito foi localizado na região subcutânea, confirmando que o nódulo sentido na palpação era o testículo ectópico (Figura 5). Para realizar a ligadura do cordão espermático e sutura tanto da região subcutânea quanto da pele, fez-se uso de fio catagute 2-0.

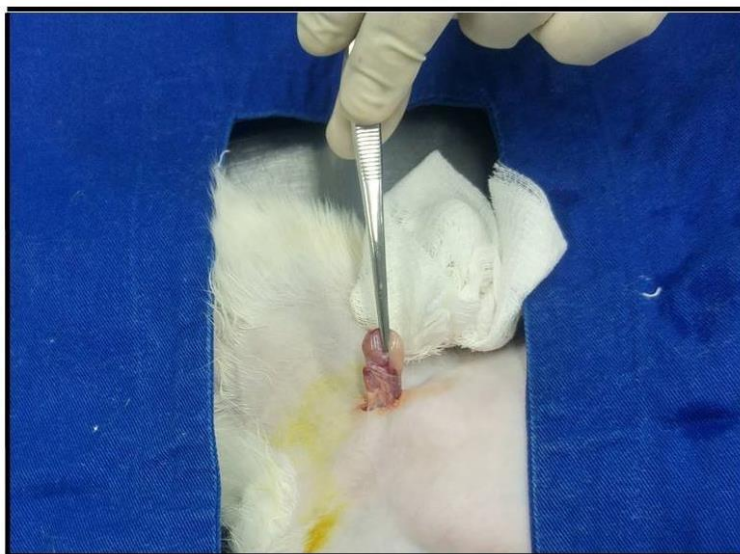

Figura 5 - Testículo ectópico encontrado em região inguinal. Fonte: UAC-IFNMG-Campus Salinas.

Após a sutura da região inguinal, o abdômen foi incisado na linha alba para acessar o testículo esquerdo próximo ao polo caudal do rim (Figura 6). A ligadura do cordão espermático e a sutura do subcutâneo foram realizadas da mesma forma que o anterior, enquanto para a sutura de pele foi utilizado fio nylon 2-0. Após o término da cirurgia, realizou-se curativo local utilizando gaze e fita micropore. As medicações do pós-operatório foram meloxicam 0,1 mg/kg por três dias e dipirona 1

gota/kg no primeiro dia. Não foi prescrita antibioticoterapia. Foi recomendada à tutora, que o animal utilizasse roupa cirúrgica ou colar elizabetano até o dia da retirada dos pontos cutâneos.

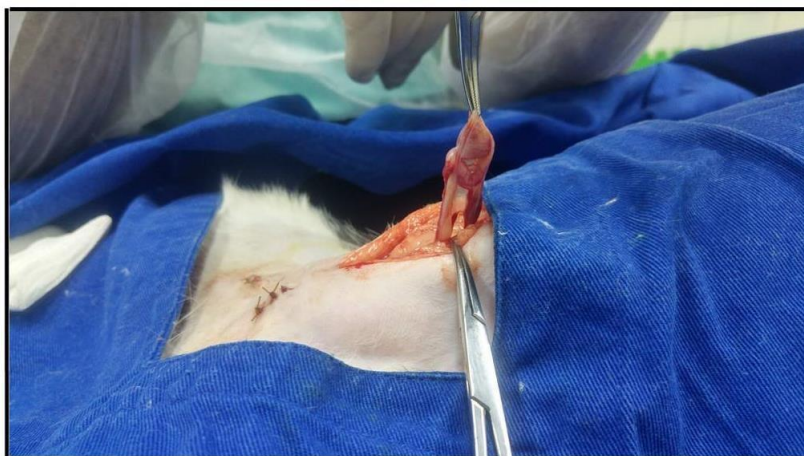

Figura 6 - Testículo ectópico encontrado em cavidade abdominal. Fonte: UAC-IFNMG - *Campus Salinas*.

Após o fim da cirurgia, ainda com o animal anestesiado, realizou-se novamente a avaliação oftalmológica com auxílio de lanterna e lupa de pala, onde foi confirmado o diagnóstico dos colobomas palpebrais acometendo cerca de dois terços das pálpebras superiores de ambos os olhos, bem como leucoma cicatricial ocupando totalmente a córnea do olho direito e cerca de 90% do olho esquerdo (Figura 7). Foi possível visualizar, também, a presença de entrópio no olho direito, o qual promovia o contato direto do pelo com a córnea do animal, gerando lesão constante. O olho esquerdo apresenta microftalmia e, ao realizar movimentação da terceira pálpebra do animal, foi possível observar pequena área da córnea protegida pela terceira pálpebra onde não há leucoma e sua transparência estava conservada.

Realizou-se tricotomia dos pelos em contato com a córnea do animal. Optou-se pelo tratamento conservativo com limpeza dos olhos com solução fisiológica 0,9% e uso de Regencil[®] pomada oftálmica para controle dos demais sinais, de forma contínua.

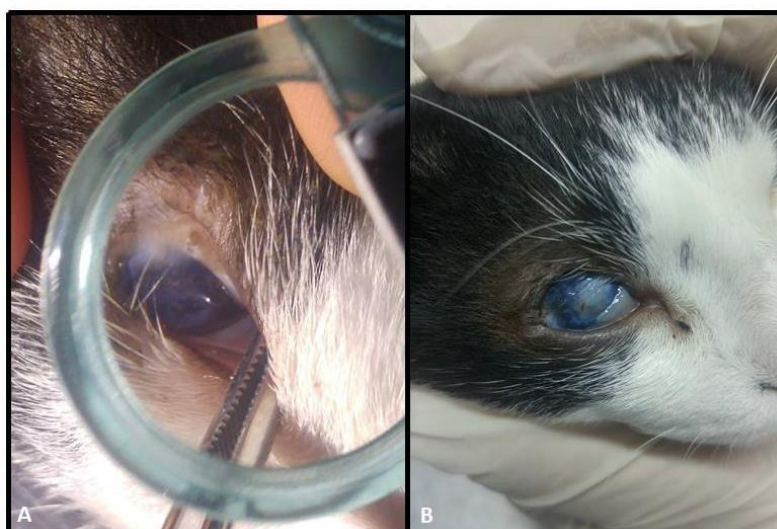

Figura 7 - **A.** Olho esquerdo com presença de agenesia palpebral e microftalmia. **B.** Olho direito com presença de agenesia palpebral e leucoma cicatricial. Fonte: UAC-IFNMG – *Campus Salinas*.

Após dois anos, o animal encontra-se hígido e com vida normal, apesar da microftalmia (Figura 8).



Figura 8 - Foto de 30 de abril de 2021 cedida pela tutora.

Discussão

Avaliar um perfil felino completo, incluindo as doenças virais e parasitárias é importante para avaliação geral da saúde do animal e em casos onde alterações congênitas se fazem presentes. Assim, por exemplo, sabe-se que o FCoV é um vírus que tem a capacidade de atravessar diversas barreiras do organismo. Hök (1993) destacou em sua pesquisa a persistência do vírus na membrana nictitante dos felinos progenitores e seus descendentes, havendo manifestações clínicas neurológicas em alguns descendentes, cuja infecção ocorreu na vida intrauterina.

Outras sorologias importantes são as sorologias de imunodeficiência viral felina (FIV) e leucemia viral felina (FeLV), as quais os resultados do caso relatado foram negativos para ambas. Faz-se bastante necessária a avaliação para FIV e FeLV em felinos domésticos uma vez que estão entre as doenças infecciosas mais comuns em gatos em todo o mundo (HARTMANN, 2006) e que malformações congênitas podem ter como causa doenças virais (PRATS et al., 2005). Moretto (2020) diagnosticou em um felino, macho, SRD, de aproximadamente 45 dias, uma alteração congênita denominada *Pectus excavatum* associada a um quadro de FeLV.

Aeffner et al. (2006), Stuetzer e Hartmann (2014) relataram a capacidade do vírus da panleucopenia felina (FPV) de lesionar cérebro, cerebelo, retina e nervo óptico de fetos, caso a contaminação ocorra no terço final da gestação. Este teste não foi incluído no perfil viral, mas mediante o exposto é um importante vírus a ser pesquisado em casos de alterações congênitas que envolvam alterações do globo ocular e/ou que cursem com alterações neurológicas.

A respeito da sorologia para toxoplasmose, a detecção da presença de anticorpo IgG, indica que o animal em questão já teve contato com o protozoário *Toxoplasma gondii*. Esse achado é comum, tendo em vista que os felinos são um dos hospedeiros definitivos do protozoário. A relação das alterações oftálmicas é possível, uma vez que o bulbo do olho é o alvo principal do parasita, podendo acarretar a ocorrência de alterações oculares, até a cegueira, devido à presença da infecção em sua forma crônica (ANDRADE et al., 2015; KLINGNER, 2012).

A eritrocitose e a leucocitose por linfocitose apresentadas no hemograma são discretas e podem ser justificadas pelo fato de o animal estar levemente desidratado. A trombocitopenia pode ser justificada pela formação de agregados plaquetários observados no exame. O animal tem sua alimentação disponível em livre demanda, fazendo pequenas refeições diversas vezes ao dia, esse fato pode justificar o discreto aumento de ureia quando se comparado com o referencial fornecido pelo laboratório, uma vez que há aumento pós prandial de ureia.

A associação de duas alterações congênicas oculares, o coloboma e a microftalmia, com o subsequente desenvolvimento de triquíase, foi também diagnosticado neste paciente felino, conforme já relatado por Maciel et al. (2016). Moreira (2016) descreveu a possibilidade de a microftalmia ocorrer na vida intrauterina ou pós-natal, levando-se em conta que o globo ocular continua a se desenvolver na vida pós-natal. Contudo, há forte sugestão de que entre as etiologias estejam o envolvimento do FCoV e toxoplasma, sem se descartar ainda a possibilidade do envolvimento do FPV. Como o animal foi resgatado, ainda não se pode descartar eventos traumáticos locais, que possam estar associados à etiologia da lesão.

Um dos tratamentos indicados para o coloboma palpebral é o tratamento cirúrgico, de modo a evitar triquíase, irritação da superfície ocular e restauração da habilidade de piscar (MACIEL et al., 2016), no entanto não foi a conduta aplicada no caso, sendo recomendadas medidas terapêuticas para melhora dos sintomas apresentados, por meio da realização de limpeza dos olhos do felino com solução fisiológico 0,9% e o uso contínuo da mesma pomada oftálmica.

O fenótipo de doenças oculares congênicas de gatos possui semelhança com o fenótipo de doenças oculares humanas, permitindo que estes animais sejam utilizados como modelo para investigar mecanismos patofisiológicos de doenças e abordagens terapêuticas (NARFSTRÖM, DECKMAN e MENOTTI-RAYMOND, 2013; SARAIVA, 2019).

Em felinos, o criptorquidismo mais comum é unilateral, com acometimento maior do testículo esquerdo (CAMAPUM et al., 2014). Outra pesquisa apontou que o testículo ectópico comumente encontrado nos felinos encontra-se na região inguinal (BORGES et al., 2014). O caso apresentado se destaca por ser bilateral e o testículo direito estar na região inguinal, sendo diferente, portanto, dos dois estudos apresentados.

Santos et al. (2015) relataram um caso de agenesia renal unilateral associada a criptorquidismo ipsilateral em um felino, sugerindo que todo felino criptorquida seja submetido à avaliação para detecção de agenesia renal, frente à possível associação dessas malformações, visando monitorar a função renal do animal ao longo da vida.

O comportamento de marcação de território com urina simula coito na presença de fêmea no cio, podendo ocorrer em animais criptorquidas, pois, ainda que o animal apresente testículos retidos fora do escroto, a produção de testosterona continua sendo efetuada pelos órgãos, gerando tal tipo de comportamento no felino (SILVA, 2017).

Um dos tratamentos indicados para os casos de criptorquidismo é a realização de cirurgia para retirada dos testículos, levando em consideração o risco da ocorrência de torção e neoplasia, mesmo

que os relatos de ambas as ocorrências sejam raras (SILVA, 2017), sendo o tratamento de escolha no caso, visto as mesmas considerações de riscos.

Conclusão

As malformações congênitas em felinos, embora não façam parte dos atendimentos rotineiros da medicina veterinária, devem ser de conhecimento do clínico especialista em felinos, principalmente pela relação com agentes virais e protozoários, os quais exigem perfis de diagnóstico mais elaborados para o planejamento da conduta clínica-cirúrgica mais indicada. No caso atendido, sugere-se o envolvimento do FCoV e toxoplasma como agentes etiológicos presentes no desenvolvimento das alterações congênitas oculares.

Referências bibliográficas

- AEFFNER, F.; ULRICH, R.; SCHULZE-RÜCKAMP, L.; BEINEKE, A. Cerebellar hypoplasia in three sibling cats after intrauterine or early postnatal parvovirus infection. **Deutsche Tierärztliche Wochenschrift**, v. 113, n. 11, p. 403-406, 2006.
- ANDRADE, A. C. S.; BITTENCOUR, L. H. F. de B.; GODOI, N. F. C.; LIBARDI, K. A.; WESCHENFELDER, D. R. S.; PICOLOTTO, G. de C. G. P. Prevalência de anticorpos anti-*Toxoplasma gondii* em felinos frequentadores de clínicas e hospitais veterinários de Cascavel, Paraná, Brasil. **Arquivos de Ciências Veterinárias e Zoologia da UNIPAR**, Umuarama, v. 18, n. 4, p. 221-224, 2015.
- ARTHUR, G. H. Conjoined twins: the veterinary aspect. **The Veterinary Record**, v. 68, p. 389- 392, 1956.
- BALDWIN, K.; BARTGES, J.; BUFFINGTON, T.; FREEMAN, C. L. M.; GRABOW, M.; LEGRED, J.; OSTWALD JR, D. AAHA Nutritional Assessment. Guidelines for Dogs and Cats. **Journal of the American Animal Hospital Association**, v. 46, p. 285-296, 2010.
- BORGES, T. B.; QUESSADA, A. M.; LOPES, R. R. F. B.; LEITZKE, A. V. S.; PEREIRA, I. S. Criptorquidismo em gato: relato de dois casos. **Enciclopédia Biosfera**, Goiânia, v. 10, n. 19, p. 686-692, 2014.
- BROWN, C. C.; BAKER, D. C.; BARKER, I. K. Alimentary system. *In*: MAXIE, M. G. (Ed). JUBB, K. V. F.; KENNEDY, P. C.; PALMER, N. C. **Pathology of Domestic Animals**. London: Saunders Elsevier, v. 2, n. 5, 2007, 297p.
- BUOTE, N. J.; REESE, C. J. Congenital tarsal hyperextension in three cats. **Journal of the American Veterinary Medical Association**, v. 228, n. 6, p. 1200-1203, 2006.
- CAMAPUM, J. L. R. et al. Criptorquidismo inguinal em felino: relato de caso. *In*: CONGRESSO BRASILEIRO DA ANCLIVEPA, 35, 2014, Belo Horizonte. **Anais...** Belo Horizonte: CBA, p. 1053, 2014.
- COOK, C. S. Ocular embryology and congenital malformations. *In*: GELLAT, K. N.; GILGER, B. C.; KERN, T. J. **Veterinary Ophthalmology**. 5th edition. New Jersey: John Wiley & Sons, Inc., v. 1, p. 19-38, 2013.
- DUBIELZIG, R. R.; KETRING, K.; MCLELLAN, G.; ALBERT, D. **Veterinary Ocular Pathology: a comparative review**. 1st edition. China: Elsevier Saunders, 2010, 456p.
- DZIEZYC, J.; KERN, T. J.; DAN WOLF, E. Microphthalmia in a foal. **Equine Veterinary Journal**, v. 15, n. 2, p. 15-17, 1983.
- FELUMLEE, A. E.; REICHLER, J. K.; HECHT, S.; PENNING, D.; ZEKAS, L.; YEAGER, A. D.; GOGGIN, J. M.; LOWRY, J. Use of ultrasound to locate retained testes in dogs and cats. **Veterinary Radiology & Ultrasound**, v. 53, n. 5, p. 581-585, 2012.

- GLAZE, M. B. Congenital and hereditary ocular abnormalities in cats. **Clinical Techniques in Small Animal Practice**, v. 20, n. 2, p. 74-82, 2005.
- GRADIL, C.; MCCARTHY, R. Cryptorchidism. **Small Animal Soft Tissue Surgery**, chapter 67, p. 681-685, 2014.
- GREGORY, S. P. Middle ear disease associated with congenital palatine defects in seven dogs and one cat. **Journal of Small Animal Practice**, v. 41, n. 9, p. 398-401, 2000.
- HAFEZ, B.; HAFEZ, E. S. E. **Reprodução Animal**. 7ª edição. Barueri: Manole, 2004.
- HARTMANN, K. Feline leukemia virus infection. *In*: GREENE, C. E. **Infections diseases of the dog and cat**. 3rd edition. St. Louis: Saunders Elsevier, 2006.
- HÖK, K. Development of clinical signs and occurrence of feline coronavirus antigen in naturally infected barrier reared cats and their offspring. **Acta Veterinaria Scandinavica**, v. 34, n. 4, p. 345-356, 1993.
- KLINGNER, E. R. **Uveíte em felinos domésticos: uma revisão bibliográfica**. Monografia (Graduação em Medicina Veterinária) - Faculdade de Veterinária, Universidade Federal do Rio Grande do Sul, Porto Alegre, 2012.
- LAUS, J. L. **Oftalmologia Clínica e Cirúrgica em Cães e em Gatos**. 1ª ed. São Paulo: Roca, 2009.
- LITTLE, S. E. **O gato: medicina interna**. 1ª ed. Rio de Janeiro: Roca, 2015.
- MACIEL, C. E. S.; RIBEIRO, A. P.; RUIZ, T.; SCHRODER, D. C.; CRUZ, T. P. P. S. da; DOWER, N. M. B.; MONTEIRO, G. B.; MADRUGA, G. M. Descrição clínico-cirúrgica de quatro casos de transposição da comissura labial para correção de coloboma palpebral em gatos. **Acta Scientiae Veterinariae**, v. 44, n. 1, p. 168, 2016.
- MARTINI-SANTOS, B. J.; DIEFENBACH, A.; PEIXOTO, T. C.; NÓBREGA JR., J. E.; ANJOS, B. L. Anomalias congênicas múltiplas em felinos domésticos neonatos. **Acta Scientiae Veterinariae**, v. 40, n. 4, p. 1087, 2012.
- MEMON, M.; TIBARY, A. **Canine and Feline Cryptorchidism**. Ivis (En línea), 2001.
- MIRANDA, D. F. H.; AZEVEDO JÚNIOR, J. W. C.; FERRAZ, M. S.; PESSOA, G. T.; BEZERRA, D. de O.; FORTES, E. A. de M.; CONDE JÚNIOR, A. M. Malformações congênicas em neonatos felinos: relato de caso. **PUBVET**, Londrina, v. 7, n. 4, ed. 227, art. 1503, 2013.
- MOREIRA, M. V. L. **Frequência e aspectos patológicos das doenças oculares em animais**. 86p. Dissertação (Mestrado em Ciência Animal) - Programa de Pós-Graduação em Ciência Animal, Universidade Federal de Minas Gerais, Belo Horizonte, 2016.
- MORETTO, L. **Pectus Excavatum em Felino: Relato de caso**. 42p. Trabalho de Conclusão (Graduação em Medicina Veterinária). Universidade Federal de Santa Catarina, *Campus* Curitibanos, 2020.
- NARFSTRÖM, K.; DECKMAN, K. H.; MENOTTI-RAYMOND, M. Cats: a gold mine for ophthalmology. **Annual Review of Animal Biosciences**, v. 1, n. 1, p. 157-177, 2013.
- OFRI, R. Development and Congenital Abnormalities. *In*: MAGGS, D. J.; MILLER, P. E.; OFRI, R. (Ed.) **Slatter's Fundamentals of Veterinary Ophthalmology**. 5th edition. Missouri: Saunders Elsevier, p. 13-26, 2013.
- PRATS, A.; GARCÍA, F.; DUMON, C.; MARTÍ, S.; COLL, V.; DUQUE, J. C.; FERREIRA, H. **Neonatologia e Pediatria: canina e felina**. São Caetano do Sul: Interbook, 2005, 469p.
- ROCHA, F. P.; FAGUNDES, D. J.; PIRES, J. A.; ROCHA, F. S. T. da; PEREIRA FILHO, G. de A.; MINUZZI FILHO, A. C. S. Coloboma palpebral: relato de caso de tratamento cirúrgico. **Revista da AMRIGS**, v. 55, n. 4, p. 368-370, 2011.

- SANTOS, E. R.; ROSA, N. S.; BARNI, B. S.; OLIVEIRA, M. P.; CAMARGO, V. M. F.; CONTESINI, E. A. Agnesia renal unilateral e criptorquidismo ipsilateral em um felino: relato de caso. **Arquivo Brasileiro de Medicina Veterinária e Zootecnia**, v. 67, n. 2, p. 400-404, 2015.
- SANTOS, M. F.; ADAMI, M.; OLIVEIRA, A. C. G.; SOUZA, M. S.; SILVA, R. D. G.; PINTO, M. G. F.; ALMEIDA, A. E. F. S.; FARIA, M. M. M. D. Diprosopo em bezerro: relato de caso. **Revista Brasileira de Saúde e Produção Animal**, v. 6, n. 1, p. 24-30, 2005.
- SARAIVA, I. Q. **Malformações oculares congênitas em cães e gatos: estudo de 123 casos**. 84p. Dissertação (Mestrado). Universidade de Lisboa, Faculdade de Medicina Veterinária, Lisboa, 2019.
- SHAW, G. C.; TSE, M. P. Y.; MILLER, A. D. Microphthalmia with multiple anterior segment defects in portuguese water dogs. **Veterinary Pathology**, v. 56, n. 2, p. 269-273, 2018.
- SILVA, A. C. P.; REIS FILHO, N. P.; FERNANDEZ, S.; NARDI, A. B. de; NETO, J. M. C.; PAGANI, D. S.; VICENTE, W. R. R.; FELICIANO, M. A. R. Principais afecções congênitas de conceptos felinos - revisão. **Investigação**, v. 15, n. 9, p. 8-13, 2016
- SILVA, A. M. Incidência de criptorquidismo em gatos atendidos por um programa de esterilização cirúrgica em Araçatuba, SP. *In*: CONGRESSO BRASILEIRO DA ANCLIVEPA, 38, 2017, Recife. **Anais...** p. 27, Recife: CBA, 2017.
- TURNER, S. M. **Oftalmologia em Pequenos Animais**. 1ª edição. Rio de Janeiro: Elsevier Saunders, 2010, 370p.
- SPADELLA, M. A. **Embriogênese do aparelho ocular: formação e diferenciação da vesícula óptica**. Faculdade de Medicina de Marília (FAMEMA), São Paulo, 2009.
- STUETZER, B.; HARTMANN, K. Feline parvovirus infection and associated diseases. **Veterinary Journal**, v. 201, n. 2, p.150-155, 2014.
- WHITTAKER, C. J. G.; WILKIE, D. A.; SIMPSON, D. J.; DEYKIN, A.; SMITH, J. S.; ROBINSON, C. L. Lip commissure to eyelid transposition for repair of feline eyelid agenesis. **Veterinary Ophthalmology**, v. 13, n. 3, p. 173-178, 2010.
- WILCOCK, B. P.; NJAA, B. L. Special Senses. *In*: MAXIE, M. G. (Ed.). JUBB, K. V. F.; KENNEDY, P. C.; PALMER, N. C. **Pathology of Domestic Animals**. 6th edition. Missouri: Elsevier, v. 1, p. 407-508, 2016.
- WILCOCK, B. P. Eye and ear. *In*: MAXIE, M. G. (Ed). JUBB, K. V. F.; KENNEDY, P. C.; PALMER, N. C. **Pathology of Domestic Animals**. 5th edition. China: Elsevier Saunders, v. 1, p. 459-546, 2007.
- YATES, D.; HAYES, G.; HEFFERNAN, M.; BEYNON, R. Incidence of cryptorchidism in dogs and cats. **Veterinary Record**, v. 152, n. 16, p. 502-504, 2003.

Recebido em 30 de abril de 2021
Retornado para ajustes em 17 de maio de 2021
Recebido com ajustes em 22 de maio de 2021
Aceito em 24 de maio de 2021