



Amputação de dígito em um bovino nelore por ocorrência de carcinoma – relato de caso.

Digital amputation in a nelore bovine due to carcinoma – case report.

Ana Paula Custódio Tortora¹, Alini Osowski², [José Ivaldo de Siqueira Silva Júnior](#)², Ronaldo Santos Chagas³, Denilson Oliveira Silva³, Ana de Paula Leite da Silva³, Elãine Lopes Pereira³, Ana Paula de Amorim Souza³, [Juliana Sousa Terada Nascimento](#)⁴, Tâmara Mayara de Souza Santos⁴, [Jomel Francisco dos Santos](#)^{4*}, [Luiz Donizete Campeiro Junior](#)⁴

¹ Médica Veterinária – Centro Universitário São Lucas, Curso de Medicina Veterinária – JI-PARANÁ/RONDÔNIA – BRASIL.

² Universidade Estadual Paulista “Júlio de Mesquita Filho”, Programa de Pós-Graduação em Biotecnologia Animal – BOTUCATU/SÃO PAULO – BRASIL.

³ Discente do Curso de Medicina Veterinária, Instituto Federal de Educação, Ciência e Tecnologia de Rondônia – IFRO – JARU/RONDÔNIA – BRASIL.

⁴ Docente do Curso de Medicina Veterinária, Instituto Federal de Educação, Ciência e Tecnologia de Rondônia – IFRO – JARU/RONDÔNIA – BRASIL.

*Autor para correspondência: E-mail: jomel.santos@ifro.edu.br

Resumo

O Brasil possui o maior rebanho bovino comercial do mundo, sendo o maior exportador do mundo gerando receita anual para o país que ultrapassa US\$ 5 bilhões em vendas. As afecções podais são um dos grandes problemas enfrentados pelos produtores, animais de corte criados de forma extensiva são frequentemente acometidos, no entanto esses dados não são amplamente divulgados, nesse intuito objetivou-se relatar um caso de um bovino acometido por um carcinoma no dígito direito do membro posterior direito cujo tratamento se deu através de procedimento cirúrgico de amputação total de dígito decorrido no município de Jaru – RO.

Palavras-chave: Cirurgia. Casco. Problemas podais.

Abstract

Brazil is ranking as the biggest commercial herd in the world, being the largest exporter, generating a yearly revenue for the country that exceeds US\$ 5 billion in sales. Foot disorders are one of the major problems faced by producers, extensively farmed beef animals are frequently affected, nevertheless these data are not so uncovered, to that end it is reported a case of a bovine affected by a carcinoma in its right digit, on the right-back limb whose treatment was performed through a surgical procedure of digit amputation in Jaru – RO.

Keywords: Surgery. Hull. Foot Disorders.

Introdução

O Brasil possui o maior rebanho comercial do mundo, com mais de 215 milhões de cabeças, o destaque no comércio mundial de carne bovina iniciou-se em 2004 onde assumiu posição privilegiada, sendo hoje o maior exportador do produto, gerando receita anual para o país que ultrapassa US\$ 5 bilhões em vendas. Atualmente, o Brasil exporta carne para mais de 140 diferentes mercados, mesmo destinando aproximadamente 80% de sua produção para o abastecimento do mercado interno (ABB, 2018).

Um dos grandes problemas enfrentados por produtores estão relacionados as afecções podais, embora esses problemas sejam relatados em sua maioria em animais destinados a produção de leite (VIANA et al., 2018), animais de corte criados de maneira extensiva também são frequentemente acometidos, apesar da importância do tema o mesmo é pouco abordado quando se trata de bovinos de corte deixando assim uma lacuna quanto a real condição dessas enfermidades nesse tipo de produção (SILVEIRA et al., 2008).

Um dos principais problemas relacionados as afecções podais é o comprometimento do aparelho locomotor, causando claudicação e conseqüentemente intensa dor (CUNHA, 2019). Uma vez instalada a dor derivada de uma patologia podal, os animais vão manifestar dificuldade locomotora, comem menos, perdem peso e apresentam-se com fraca condição corporal, repercutindo então em negativas na produção e na performance reprodutivas (LAVEN et al., 2008).

Entre as principais podopatias dos ruminantes destacam-se: dermatite interdigital, pododermatite necrosante, flegmão interdigital, dermatite digital, pododermatite asséptica difusa (laminite), pododermatite circunscrita (úlcer de sola), erosões e fissuras do casco (GARGANO et al., 2013). No que se refere a etiologia vários podem ser os fatores predisponentes, e envolvem nutrição, manejo, comportamento, meio ambiente, clima, genética e idade (WATSON, 2007). Agentes bacterianos, como o *Fusobacterium necrophorum*, *Dichelobacter nodosus* e *Treponema sp.*, também têm sido relacionados como agentes etiológicos das enfermidades podais nessa espécie (MORAES et al., 2004).

O tratamento dessas doenças ocorre de acordo com o grau de lesão, os protocolos incluem a aparagem corretiva, uso de anti-inflamatórios, antibióticos e em casos mais graves e crônicos, onde o tratamento terapêutico não é responsivo ou em casos de afecções que afetem as articulações das falanges de maneira mais grave preconiza-se o tratamento cirúrgico, que incluem procedimentos de amputação de dedo, ressecção parcial das articulações e excisão de hiperplasia interdigital (DESROCHERS et al., 2008).

Sendo assim, objetivou-se relatar um caso de um bovino acometido por um carcinoma no dígito direito do membro posterior direito cujo tratamento se deu através de procedimento cirúrgico de amputação total de dígito decorrido no município de Jarú – RO.

Material e métodos

Foi atendido no dia 06 de julho de 2019 uma propriedade localizada no município de Jarú – RO um bovino macho da raça nelore com aproximadamente 48 meses de idade e pesando 253 kg, sendo que a principal queixa era que o animal apresentava claudicação em decorrência a um nódulo no casco do membro posterior direito.

Na anamnese o proprietário relatou que o animal apresentava esse problema a mais ou menos 7 meses, não sabendo informar se a lesão foi adquirida durante o transporte do mesmo para sua

propriedade ou se o animal já apresentava a lesão anteriormente a sua aquisição. Foi relatado ainda que o ele é criado a pasto, recebendo como suplemento sal mineral, sal proteinado e com água *ad libitum*. Referente as vacinas o proprietário relatou que realiza todas as vacinas de cunho obrigatório, além da realização de controle ectoparasitas e endoparasitas.

O animal foi contido em um tronco de contenção e, durante o exame físico foi constada a presença de um nódulo de característica verrucosa e ulcerado no membro posterior direito (Figura 1), foram avaliados os parâmetros fisiológicos como frequência cardíaca (FC), frequência respiratória (FR), movimentos ruminais (MR) e temperatura retal sendo constatados que os mesmos estavam dentro da normalidade.



Figura 1 – Nódulo verrucoso apresentando ulcerações no membro posterior direito. Fonte: O autor.

Feito a avaliação física, foi constatado que o único tratamento viável para o animal era o tratamento cirúrgico, sendo recomendado a amputação do dígito comprometido. Dado a autorização, procedeu-se então para a verificação quanto ao jejum hídrico e alimentar, sendo informado que o animal havia sido preso na noite anterior não sendo fornecido água e alimento, constatando-se então um jejum de 12 horas permitindo assim que o procedimento cirúrgico fosse realizado naquele momento, pois o tempo de jejum estava dentro do recomendado e os parâmetros fisiológicos dentro da normalidade.

Para o tratamento optou-se pelo procedimento cirúrgico para amputação do dígito afeccionado, para isso o animal foi sedado com Xilazina 2% na dose de 0,1 mg/kg por via intramuscular, após a sedação o animal foi contido com o auxílio de cordas e colocado em decúbito lateral esquerdo sobre uma lona posicionando o membro afetado o mais alto que os demais membros e corpo do animal. Após a contenção o local afetado foi lavado com água limpa e sabão neutro e iodo povidine, realizando o esfregão para retirada de sujidades como terra, capim e fezes. Após a lavagem foi realizado a tricotomia do membro (Figura 2A).

Após a tricotomia procedeu-se então a realização da assepsia do local com o auxílio de iodo povidine, Clorexidine e Álcool 70%, feita a assepsia realizou-se o bloqueio anestésico optando-se pelo bloqueio de Bier.

Para realização do bloqueio anestésico utilizou-se um torniquete de borracha acima do joelho, feito o torniquete realizou-se a punção venosa com auxílio de uma seringa de 10 ml e agulha 40x12 retirando 5 ml de sangue, após a retirada de sangue foi administrada no mesmo local por via endovenosa 5 ml de lidocaína sem vasoconstritor injetada lentamente (Figura 2B).

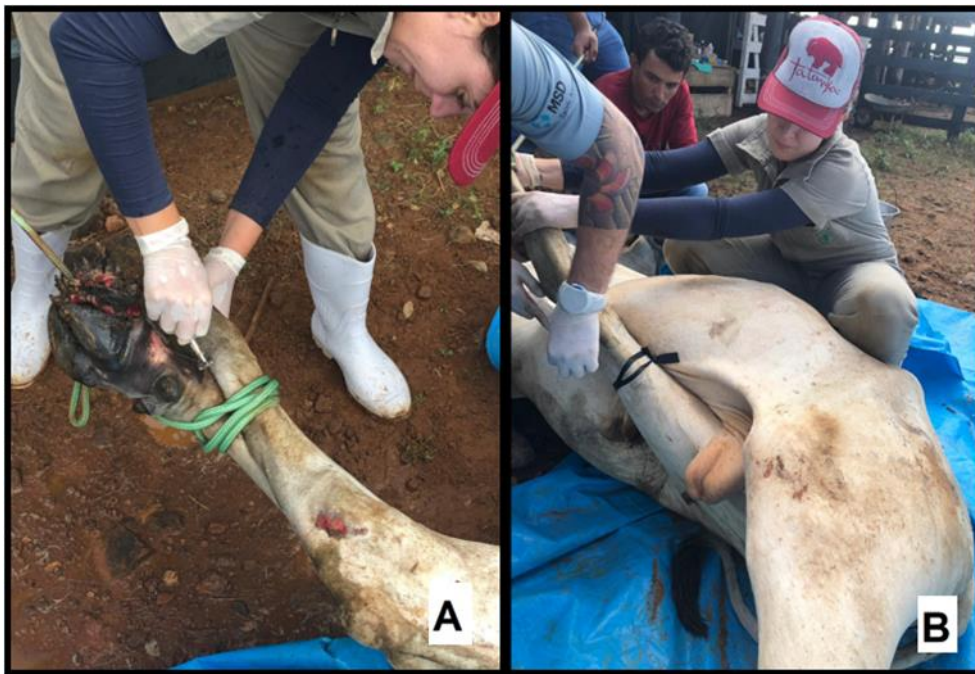

Figura 2 – Realização de tricotomia do membro posterior direito e realização do bloqueio anestésico de Bier. Tricotomia do membro posterior direito (A); realização do bloqueio anestésico de Bier (B). Fonte: O autor.

Após o bloqueio anestésico procedeu-se então com o procedimento cirúrgico, com auxílio de bisturi com lâmina 24 realizou-se uma incisão contornado a linha da coroa da unha direita medial e incisão no espaço interdigital. Em seguida o local foi divulsionado para exposição da articulação interfalangeana e com o auxílio de uma serra estéril em posição oblíqua foi realizada a amputação total do dígito (Figura 3).

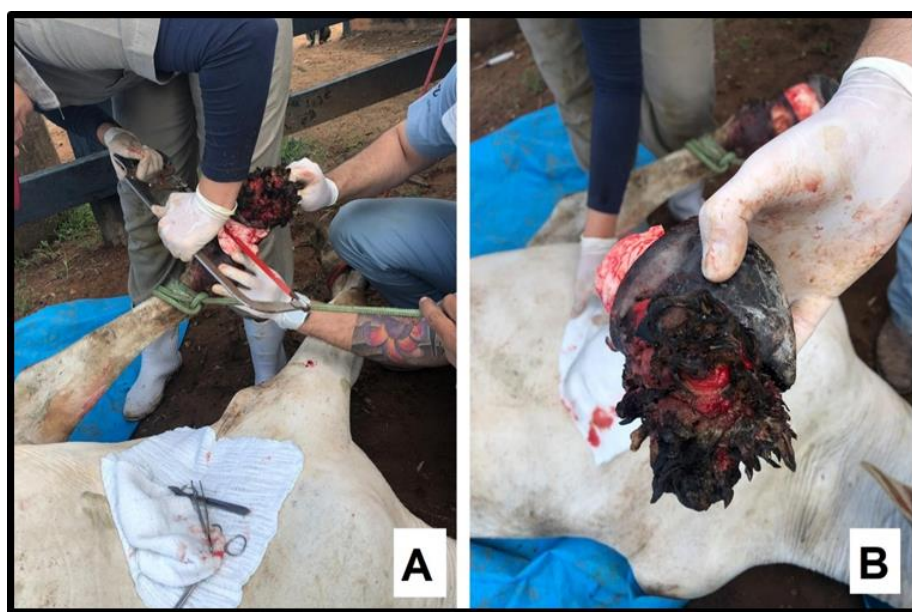

Figura 3 – Realização da amputação total do dígito com auxílio de serra estéril. Serragem do dígito com auxílio de serra estéril (A); dígito amputado apresentando massa verrucosa e ulcerada (B). Fonte: O autor.

Após a extração do dígito foi usado Tanidil em pó sendo colocado no local da amputação, feito isso foi realizado a sutura com fio nylon 0,50mm agulhado em agulha 40x12, foram realizados 7 pontos simples separados. Após a sutura da pele foi passado sobre o local uma pasta por nome Unguento[®] para auxílio da cicatrização e com ação repelente e sendo utilizado também o spray Prata[®]. Em seguida foi realizada a atadura do local, sendo utilizado um absorvente higiênico, atadura crepe e esparadrapo para bandagem (Figura 4), posteriormente o torniquete foi aliviado lentamente. Para o pós-operatório utilizou-se 1mL/8kg totalizando 32 ml de antibiótico Penforte[®] PPU (Penicilina G procaína, Penicilina G benzatina, Dihidroestreptomicina (Sulfato) e 0,04mL/kg totalizando 11 ml de Banamine[®] (Flunixinina meglumina).

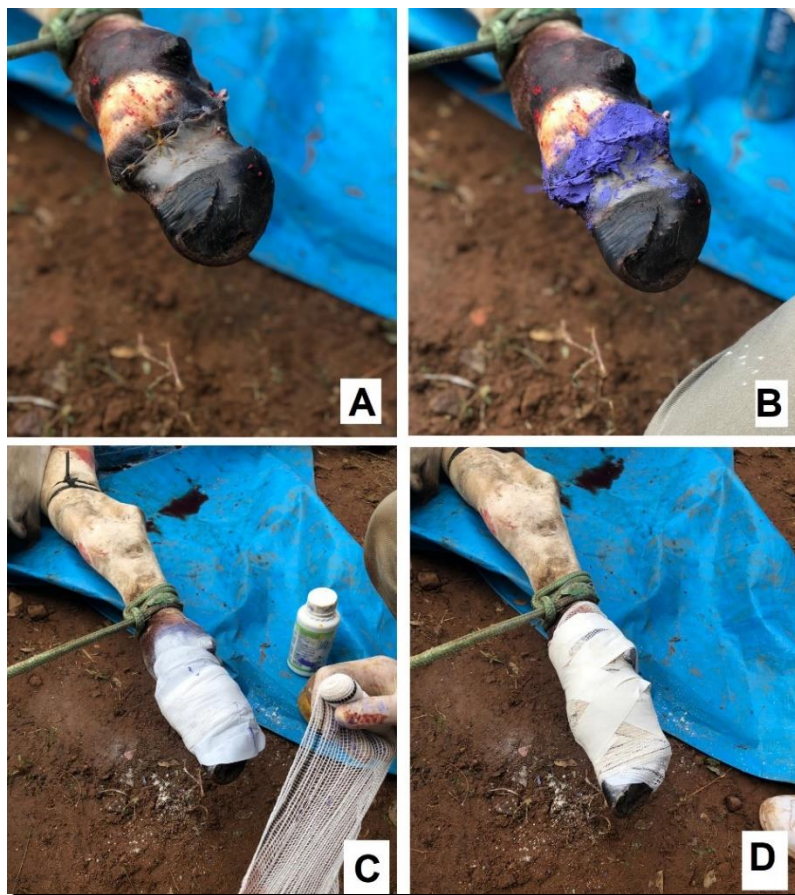

Figura 4 – Realização de sutura e bandagem do dígito amputado. Sutura do local onde foi realizado a amputação do dedo (A); aplicação de Tanidil no local suturado (B); bandagem do local com auxílio de absorvente higiênico (C); bandagem total da pata com auxílio de faixa e esparadrapo (D). Fonte: O autor.

Após o procedimento o animal foi solto em um piquete com vegetação rasteira e com baixa umidade no solo, foi observado que a bandagem se soltou após três dias. Após 5 dias de pós-cirúrgico foi administrado sobre o local o *Pour on* Topline, os pontos foram retirados após 15 dias. Foi realizada pesagem do animal com 30 e 60 dias de pós-operatório. A alimentação do animal foi composta de capim e sal proteinado e 90 dias após a cirurgia o animal foi colocado em sistema de semiconfinamento.

Após a amputação do dígito, o nódulo foi encaminhado para o laboratório de histopatologia do Centro Universitário São Lucas, e após análise laboratorial foi constatado que o material apresentava microscopicamente uma intensa hiperqueratose orto e paraqueratótica exofítica, com inúmeras áreas com intensa acantólise de degeneração balanosa, invasão dos queratinócitos invadindo a derme superficial e profunda e com elevado pleomorfismo e com índice mitótico elevado com figuras atípicas e com intensa proliferação (Figura 5) de fibroblastos da derme com infiltrado inflamatório neutrofílico, se tratando então de um Carcinoma.

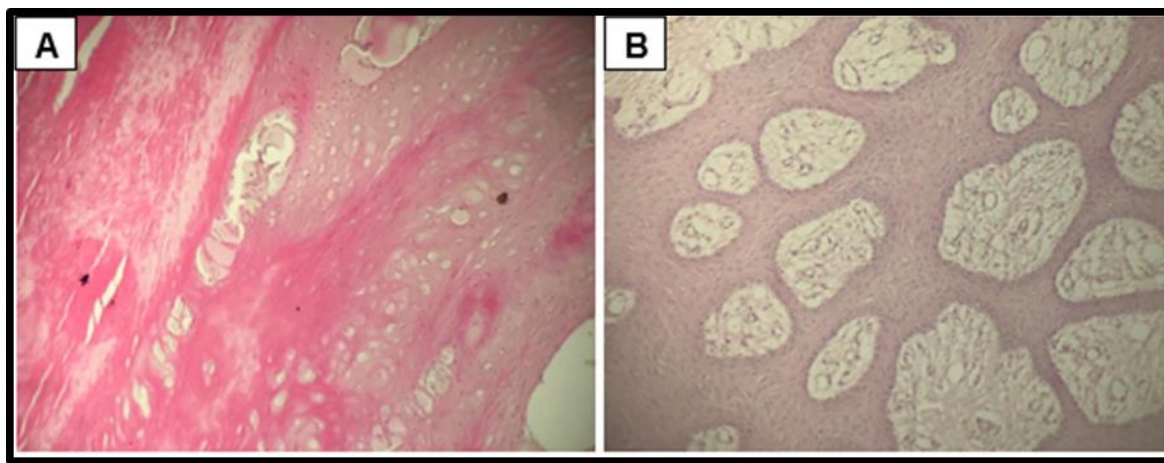


Figura 5 – Lâminas histológicas do nódulo retirado do dígito do bovino. A – As áreas de hiperqueratose (rosa); B – Proliferação das células epiteliais da camada espinhosa. Fonte: Aline Pontes Almeida Torchite.

Resultados e discussão

As doenças podais em bovinos são claramente um problema para os produtores, animais que apresentam algum desconforto nos dígitos irão apresentar dificuldade em se locomover, e conseqüentemente irão apresentar alguma alteração em seu comportamento como por exemplo ficando menos em posição quadrupedal comprometendo assim a busca por alimento (GARGANO; POGLIANI, 2016). Gomez e Cook (2010) citam que animais que demonstram esse tipo de desconforto, geralmente vão apresentar um score corporal comprometido, devido a diminuição do consumo de matéria seca, corroborando assim com o caso aqui relatado onde pode-se observar que ao animal estava com score corporal bem abaixo dos demais animais do mesmo lote e estavam sadios.

O diagnóstico foi realizado com o animal contido em tronco de contenção, o que possibilitou a visualização da lesão bem como realização do exame físico, além da contenção por cordas para realização do procedimento cirúrgico corroborando com Dirksen et al. (1993) onde diz que para um exame minucioso dos dígitos e correto diagnóstico das enfermidades podais é imprescindível a contenção adequada dos animais. Segundo Silveira et al. (2018), em muitas propriedades onde a criação dos bovinos é feita extensivamente, a contenção para realização da limpeza e realização dos exames se torna inviável devido à falta de mão-de-obra, as inadequações que comprometem a contenção do animal, ao grande número de animais e ao temperamento hostil de algumas raças.

O bovino do presente relato apresentou a lesão no dígito do membro pélvico, confirmando resultados descrito por Silveira et al. (2018) que constataram que a maioria das lesões podais em bovinos independente do sexo acontecem nos membros pélvicos, no entanto nesse mesmo estudo foi constatado que quando se trata de lesões nos dígitos verificou-se que os membros torácicos foram os mais acometidos tanto em machos quanto em fêmeas. Já Viana et al. (2018) em estudos realizados

no estado do Pará demonstraram que a maioria dos animais acometidos apresentaram lesões nos membros anteriores. O bovino acometido era macho, no entanto Viana et al. (2018), atribuem as maiores ocorrências de lesões podais às fêmeas.

Por ser uma lesão de caráter crônico que afetava a articulação e, por se tratar de um animal com menos de 680 kg, o procedimento escolhido foi a amputação completa do dígito, corroborando com Desrochers et al. (2008) onde cita a amputação do dígito como sendo recomendada para animais com fraturas e luxações da 3ª falange, processos sépticos que envolvam estruturas profundas do dedo. O mesmo autor cita ainda que as vantagens desse tipo de procedimento é a rápida recuperação, facilidade em execução no campo, retorno rápido a produção, sendo que esse tipo de procedimento não é recomendado para animais com mais de 680 kg, pois animais desse porte terão dificuldades em se adaptar e diminuição da vida produtiva.

Após incisão e remoção do dígito foi realizada a sutura e bandagem da ferida cirúrgica com posterior soltura do torniquete de forma gradual, estando de acordo com Mansur (2015) que cita que após a extração deve-se realizar sutura da pele e, em seguida, a bandagem da ferida e após isso realizar a soltura do torniquete. Após o procedimento o animal foi solto em um piquete seco e de pastagem rasteira durante 15 dias, e passados 5 dias foi aplicada medicação tópica sendo observado que o animal não apresentava mais claudicação, Mansur (2015) cita que o animal seja mantido em local seco e limpo por pelo menos duas semanas de forma a diminuir a carga bacteriana e facilitar a cicatrização.

O animal apresentou uma boa recuperação posteriormente ao procedimento cirúrgico. Após 15 dias o animal não apresentava mais claudicação e a ferida estava cicatrizada, estando abaixo da média obtida por Gargano et al. (2013), que cita o tempo médio de cicatrização como sendo de 57 dias. Após 110 dias de pós cirúrgico, o animal apresentou um ganho de peso de 77 kg representando assim um ganho estimado de mais de 30% de peso vivo corroborando com Desrochers et al. (2008) onde citam que em procedimentos bem-sucedidos o animal tem um retorno rápido a produção, voltando a ter bem-estar, passando a se alimentar melhor e conseqüentemente aumento no ganho de peso.

Por se tratar de uma lesão onde o interior do casco ficou sem proteção e foi exposto por um logo período a radiação solar e sujidades do pasto, formou-se uma massa irregular e após retirada foi enviada ao laboratório de histopatologia confirmando se tratar de um carcinoma, tal resultado corrobora com Fernandes (2007), que cita que esse tipo de neoplasia pode aparecer em qualquer parte do corpo, já Ramos et al. (2007), citam que a exposição solar em bovinos aumenta a incidência de carcinomas. Esse tipo de lesão não é muito comum em membros de bovinos, trabalho realizado por Keller et al. (2008) cita que a maior incidência desse tipo de tumor ocorre no olho e na vulva.

Conclusão

As patologias podais proporcionam enormes prejuízos aos produtores, além de promover grandes desconfortos aos animais como claudicação e diminuição na alimentação, resultando assim em um retardamento de produção. Por meio dos resultados aqui apresentados pode-se verificar que o procedimento cirúrgico foi eficaz, pois o animal apresentou uma excelente recuperação com ganho de peso constante. Sendo assim, para animais que possuem lesões nos dígitos de caráter crônico, a cirurgia de amputação total do dígito é indicada, pois se realizada de maneira correta e por um profissional habilitado, as chances de recuperação do animal são grandes proporcionando assim uma melhor adaptação e uma melhor qualidade de vida, além dos ganhos reais na produção.

Conflitos de interesse

Não houve conflito de interesses dos autores.

Contribuição dos autores

Ana Paula Custódio Tortora - ideia original, leitura e interpretação das obras, escrita e orientação; Ronaldo Santos Chagas, Denilson Oliveira Silva, Ana de Paula Leite da Silva, Elaine Lopes Pereira, Alini Osowski e JoséIVALDO de Siqueira Silva Júnior - escrita e correções; Juliana Sousa Terada Nascimento, Tâmara Mayara de Souza Santos, Jomel Francisco dos Santos e Luiz Donizete Campeiro Junior - orientação, correções e revisão do texto.

Agradecimentos

Agradecemos ao Instituto Federal de Educação, Ciência e Tecnologia de Rondônia (IFRO), *Campus Jaru*, pelo aporte financeiro destinado à publicação da produção.

Referências bibliográficas

ABB. Animal Business Brasil. **O potencial da pecuária de corte brasileira**. 2018. Disponível em: <<https://animalbusiness.com.br/negocios-e-mercado/negocios/o-potencial-da-pecuaria-de-corte-brasileira/>>. Acesso em: 9 ago. 2019.

CUNHA, S. P. L. **Prevalência de doenças podais em bovinos de corte e leite no Brasil e outras regiões**. 45f. Trabalho de Conclusão de Curso (Medicina Veterinária) – Universidade Federal Rural da Amazônia, Belém, 2019. Disponível em: <<http://bdta.ufra.edu.br/jspui/handle/123456789/1012>>. Acesso em: 29 ago. 2022.

DESROCHERS, A.; ANDERSON, D. E.; JEAN, G. S. Surgical diseases and techniques of the digit. **Veterinary Clinics of North America: Food Animal Practice**, v. 24, n. 3, p. 535-550, 2008. Disponível em: <<https://doi.org/10.1016/j.cvfa.2008.07.005>>. Acesso em: 29 ago 2022.

DIRKSEN, G.; GRÜDER, H.; STÖBER, E. M. **Exame Clínico dos Bovinos**. 3ª ed. Rio de Janeiro: Guanabara Kongan, 1993, 419p.

FERNANDES, C. G. Neoplasias em Ruminantes e Equinos. *In*: RIET-CORREA, F.; SCHILD, A. L.; MÉNDEZ, M. C.; LEMOS, R. A. A. (Ed.). **Doenças de Ruminantes e Equinos**. 2ª ed. São Paulo: Varela, v. 2, p. 538-544, 2001.

GARGANO, R. G.; BENESI, F. J.; BIRGEL JUNIOR, E. H.; LIBERA, A. M. M. P. D.; GREGORY, L.; SUCUPIRA, M. C. A.; ORTOLANI, E. L.; GOMES, V.; POGLIANI, F. C. Estudo retrospectivo das afecções locomotoras em ruminantes atendidos na Faculdade de Medicina Veterinária e Zootecnia da Universidade de São Paulo entre 2000 e 2012. **Brazilian Journal of Veterinary Research and Animal Science**, v. 50, n. 4, p. 286-293, 2013. Disponível em: <<https://doi.org/10.11606/issn.2318-3659.v50i4p286-293>>. Acesso em: 29 ago. 2022.

GARGANO, R. G.; POGLIANI, F. C. A importância do escore corporal nas lesões de casco em bovinos leiteiros. In: 3º Simpósio Nacional da Vaca Leiteira. **Anais...** Porto Alegre: Universidade Federal do Rio Grande do Sul, p. 175-201, 2016. Disponível em: <https://www.ufrgs.br/lacvet/site/wp-content/uploads/2016/11/anais_III_simposio_vaca.pdf#page=185>. Acesso em: 6 set. 2019.

GOMEZ, A.; COOK, N. B. Time budgets of lactating dairy cattle in commercial freestall herds. **Journal of Dairy Science**, v. 93, n. 12, p. 5772-5781, 2010. Disponível em: <<https://doi.org/10.3168/jds.2010-3436>>. Acesso em: 29 ago. 2022.

KELLER, D.; RÖNNAU, M.; GUSMÃO, M. A.; TORRES, M. B. A. M. Casuística de Carcinoma Epidermóide Cutâneo em bovinos do Campus Palotina da UFPR. **Acta Scientiae Veterinariae**, v. 36, n. 2, p. 155-159, 2008. Disponível em: <<https://doi.org/10.22456/1679-9216.17278>>. Acesso em: 29 ago. 2022.

LAVEN, R. A.; LAWRENCE, K. E.; WESTON, J. F.; DOWSON, K. R.; STAFFORD, K. J. Assessment of the duration of the pain response associated with lameness in dairy cows, and the influence of treatment. **New Zealand Veterinary Journal**, v. 56, n. 5, p. 210-217, 2008. Disponível em: <<https://doi.org/10.1080/00480169.2008.36835>>. Acesso em: 29 ago. 2022.

MANSUR, L. F. **Amputação de dedo em bovino**. 2015. Disponível em: <<https://pt.scribd.com/document/89966088/AMPUTACAO-DE-DEDO-EM-BOVINO#>>. Acesso em: 6 set. 2019.

MORAES, R. R.; SILVA, L. A. F.; FIORAVANTI, M. C. S.; FLEURY, L. F. F.; CUNHA, P. H. J.; SILVA, E. B.; TEIXEIRA, P. A.; MENEZES, L. B. Caracterização anatomopatológica da inflamação do espaço interdigital em fêmeas bovinas da raça Girolando. **Revista Brasileira de Ciência Veterinária**, v. 11, n. 3, p. 129-134, 2004. Disponível em: <<http://doi.org/10.4322/rbcv.2014.365>>. Acesso em 28 ago. 2022.

RAMOS, T. A.; NORTE, D. M.; ELIAS, F.; FERNANDES, C. G. Carcinoma de células escamosas em bovinos e equinos: estudo de 50 casos no sul do Rio Grande do Sul. **Brazilian Journal of Veterinary Research and Animal Science**, v. 44 (supl.), p. 5-13, 2007. Disponível em: <<https://doi.org/10.11606/issn.1678-4456.bjvras.2007.26583>>. Acesso em 29 ago. 2022.

SILVEIRA, J. A. S.; SILVA, N. S.; ALBERNAZ, T. T.; BOMJARDIM, H. A.; REIS, A. S. B.; OLIVEIRA, C. M. C.; DUARTE, M. D.; BARBOSA, J. D. Estudo epidemiológico e clínico de afecções podais em bovinos de corte manejados extensivamente no sudeste do Pará. **Pesquisa Veterinária Brasileira**, v. 38, n. 3, p. 367-373, 2018. Disponível em: <<https://doi.org/10.1590/1678-5150-PVB-4411>>. Acesso em: 29 ago. 2022.

VIANA, R. B.; MONTEIRO, B. M.; MELO, W. O.; OLIVEIRA, D. R.; DAHER, L. C. C.; RIBEIRO FILHO, J. D. Ocorrência de lesões podais em bovinos de corte criados em lotação contínua no estado do Pará. **Revista Acadêmica Ciência Animal**, v. 16, p. 1-8, 2018. Disponível em: <<https://doi.org/10.7213/1981-4178.2018.163005>>. Acesso em: 29 ago. 2022.

WATSON, C. **Lameness in Cattle**. Ramsbury: The Crowood Press, 2007.

Recebido em 30 de junho de 2022

Retornado para ajustes em 31 de agosto de 2022

Recebido com ajustes em 19 de outubro de 2022

Aceito em 21 de novembro de 2022